Psychosexuelle Probleme bei Intersex-Syndromen*

Hartmut A.G. Bosinski

Psychosexual Problems in Persons with Intersex-Syndromes

Abstract:
Disorders of somatosexual development that lead to ambiguous genitalia occure in one of two- to fivethousand newborns. Parents and health care professionals are confronted with an amount of crucial questions: To what sex should the child be assigned? What is the appropiate treatment in terms of hormonal and surgical interventions, when and how should they take place, what impact do they have on the development of gender identity (GI), psychosexual well-being and fertility? This paper shortly delineates the changeful history of handling intersexed persons. It reviews etiology, treatment practice and outcome in terms of GI and sexual health in the following syndromes: Congenital adrenal hyperplasia (CAH), complete and partial androgen insensivity (cAIS, pAIS), pure and mixed gonadal dysgenesis (pGD, mGD), 5α-reductase-2-deficiency (5ARD2), 17β-hydroxysteroid dehydrogenase-3 deficiency (17β HSD3), micropenis, penile agenesis and cloacal exstrophy. Special emphasis is placed on timing, quantity and quality of clitorial surgery and vaginoplasty. This is the first comprehensive review about available cases of 5ARD2 in genotypical males reared female. Out of 90 female assigned patients with 5ARD2 from 23 countries 64 (i.e, 71,1 %) changed to the male sex.
Keywords: Congenital adrenal hyperplasia, androgen insensivity, gonadal dysgenesis, 5α-reductase-2-deficiency, Gender Identity, Genital Surgery

Zusammenfassung
Störungen der somatosexuellen Differenzierung mit ambivalentem, intersexuellem äußerem Genitale treten bei ca. 1: 3.000 bis 1: 5.000 Neugeborenen auf und konfrontieren Eltern und Behandler mit einer Fülle von weitreichenden Fragen: In welchem Geschlecht soll das Kind aufgezogen werden, welche Geschlechtszuweisung hat die größte Aussicht auf Erfolg in dem Sinne, dass im weiteren Verlauf Kongruenz zwischen Geschlechtszuweisung und individueller Geschlechtsidentität besteht? Sind dafür hormonelle und /oder chirurgische Behandlungsmaßnahmen erforderlich, wie sind diese technisch machbar, wann sind sie optimalerweise durchzuführen, wie werden sie vom Kind toleriert und wie wirken sie sich auf die spätere psychosexuelle Erlebnisfähigkeit und auf die Fertilität aus? Der Artikel beleuchtet kurz die historische Entwicklung im Umgang mit Intersex-Syndromen und gibt dann eine Übersicht über Art, Umfang und Verlauf (sowohl bezüglich der Entwicklung der Geschlechtsidentität [GI] als auch der psychosexuellen Erlebnisfähigkeit) der gängigsten bzw. meistdiskutierten Störungsbilder, nämlich Adrenogenitales Syndrom (AGS), komplettes und partielles Androgen-Insuffizienzsyndrom (cAIS und pAIS), reine und gemischte Gonadendysgenesie (pGD und mGD), 5α-Reduktase-2-Mangel (5ARD2), 17β-Hydroxysteroid-Dehydrogenase-3-Mangel (17βHSD3), Mikropenis, Penisagenesie und Kloakenexstrophie. Erstmals wird dabei eine umfassende Auswertung der verfügbaren Daten zur GI-Entwicklung bei 5ARD2 vorgelegt. Sie zeigt, dass von 90 als Mädchen erzogenen genotypisch männlichen Patienten mit diesem Störungsbild (aus 23 Ländern) 64 (=71,1 %) in die männliche Geschlechterrolle wechselten. Die aktuellen Diskussionen zu Umfang und Timing genitalkorrigierender Operationen werden referiert und eigene Überlegungen zum Umgang mit dem in jedem Falle für Kind, Eltern und Behandler hochproblematischen Störungsbildern vorgestellt.
Schlüsselwörter: Adrenogenitales Syndrom, Androgen-Insuffizienzsyndrom, Gonadendysgenesie, 5α-Reduktase-2-Mangel, Geschlechtsidentität, Genitaloperationen

* Leicht überarbeitete Fassung des Kap. 9 aus: Beier, K. M.; Bosinski, H. A.; Loewit, K., *Lehrbuch der Sexualmedizin. Grundlagen und Praxis*. München, Urban & Fischer Verlag (2005). Mit freundlicher Genehmigung des Verlags

Epidemiologie und Nosologie

Gemeinhin gilt die erste Frage nach der Geburt eines Kindes seinem Geschlecht: „Ist es ein Mädchen oder ein Junge?“ Schon dies zeigt die fundamentale Bedeutung der Kategorie Geschlecht in unserer Kultur an. Auch wenn andere Kulturen *soziale* bzw. *rituelle* Geschlechtswechsel kennen, so ist die *biologische* Geschlechtszugehörigkeit doch das einzige Merkmal, das über alle Ethnien, Alters- und Sozialschichten hinweg die Menschheit in zwei Gruppen teilt, das schon dem Kind als wichtiges Ordnungsprinzip zur Aneignung seiner Welt dient und das auch beim Erwachsenen in jeder Kommunikation unbewusst strukturierend – als geschlechtstypische Einstellungsstereotype – mitschwingt. Zwar ist die biologische Geschlechtszugehörigkeit eine hochkomplexe, auf mehreren Ebenen (chromosomal, gonadal, gonoduktal, genital usw.) verortete und durchaus nicht immer klar abgrenzbare Variable (i. Überbl. Bosinski 2000a); für die geschlechtliche Einordnung eines Kindes nach seiner Geburt (und Dank pränataler Ultraschalldiagnostik zunehmend auch schon vorher) wird jedoch nach wie vor das genitale Geschlecht – das sog. Hebammengeschlecht – herangezogen.

Vor diesem Hintergrund ist es verständlich, dass die Geburt eines Kindes mit ambivalentem (intersexuellem) Genitalbefund, bei dem also die Zuordnung als Junge oder Mädchen nicht sicher möglich ist, bei Eltern und Verwandten, aber auch bei Ärzten und pflegerischen Hilfskräften zu tiefer Verunsicherung führt – gelegentlich wird sogar von einem sozialmedizinischen Notfall gesprochen.

Die Angaben zur Häufigkeit von Intersex-Syndromen variieren je nach definitorischer Begrenzung und untersuchter Population und sind ein steter Quell der Diskussion: Zählt man etwa gonosomale Aberrationen wie das Klinefelter- oder das Turner-Syndrom, den Maldeszensus testis oder die Hypospadie dazu (die ja tatsächlich eine Störung der somatosexuellen Differenzierung darstellen, allerdings nur in seltenen Fällen wirklich ein Intersex-Syndrom sind; Kaefer et al. 1999), wird man recht hohe Zahlen bekommen, wie etwa Blackless et al. (2000) mit 2 : 100 oder Fausto-Sterling (2000), die dann auch die wirklichkeitsfremde Einführung von fünf Geschlechtern fordert. Andererseits wird man niedrige Zahlen finden, wenn man nur die klinisch vorstellig werdenden Patienten mit wirklich indifferentem Genitale berücksichtigt. Insgesamt scheint eine Zahl von 1:3.000 (Sax 2002) bis 1: 5.000 Lebendgeborenen (Warne 1998; Melton 2001) der Realität am nächsten zu kommen.

Eine recht gute, wenn auch nicht selektionsfreie Angabe verdankt sich dem seit 1968 bei den Olympischen Spielen durchgeführten „Sex-Test“ zur Feststellung des biologischen Geschlechts von Frauen, der sich seit 1992 der DNA-Analyse zum Nachweis von SRY bzw. Y-Fragmenten bediente (Genel 2000, Elsas et al. 2000, Simpson et al. 2000). Bei den Spielen von Atlanta wurde bei 8 von 3.387 untersuchten weiblichen Athleten (entsprechend 0,24% oder 1 : 423) ein SRY-positives Resultat gefunden. Dies entspricht den Inzidenzzahlen der Olympischen Spiele seit 1972, die von 1 : 401 (1992) bis 1 : 450 (1976) reichten. Vier Sportlerinnen der in Atlanta SRYpositiv getesteten Athletinnen wiesen ein partielles Androgenresistenzsyndrom (pAIS), drei ein komplettes (cAIS) auf, bei der achten bestand mutmaßlich ein 5 α-Reductase-2-Mangel. Bei sechs Athletinnen (Ausnahme: eine Frau mit cAIS und eine mit pAIS) waren bereits in der Vorzeit (ohne Altersangabe) die Gonaden entfernt worden.

Im Übrigen wird dieser generelle „Sex-Test“ für weibliche Athleten seit den Olympischen Spielen 2000 nicht mehr durchgeführt, weil er faktisch (z.B. beim cAIS) die unzweifelhafte „Weiblichkeit“ dieser lediglich genetisch, gonadal und gonoduktal „männlichen“ Individuen nicht abbildet, zumal die mit diesen Tests auszuschließenden Männer, die sich als Frauen ausgeben wollen, bereits bei den Dopingkontrollen auffliegen würden.

Zur klassifizierenden Beschreibung eines ambivalenten (intersexuellen) äußeren Genitales bei Mädchen mit Adrenogenitalen Syndrom werden üblicherweise die von Prader (1954) beschriebenen Stadien des Übergangs vom phänotypisch weiblichen Genitale mit Klitorisvergrößerung (PRADER I) bis zum phänotypisch männlichen aussehenden Genitale (PRADER V) verwendet (s. Abb. 1). Eine ähnliche Klassifizierung liegt für das Androgeninsuffizienzsyndrom bei genotypischen Jungen vor (Quigley et al. 1995: Grad 1 = phänotypisch männlich, puberal ausbleibende Virilisierung und verminderte Spermienmobilität, bis Grad 7 = phänotypisch weiblich).

Intersexuelle Genitalkonfigurationen können bei folgenden Störungsbildern auftreten:

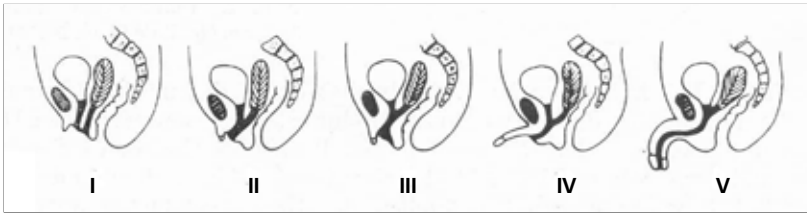

Abb. 1 Prader Stadien

1. Adrenogenitales Syndrom (AGS): Bei genotypisch (46 XX), gonadal und gonoduktal unauffälligen Mädchen führt ein hereditärer Enzymdefekt in der adrenalen Steroidbiosynthese (zumeist Mutationen verschiedenen Ausmaßes auf dem die 21-Hydroxylase [21 OHD] codierenden CYP21 auf Chromosom 6, deutlich seltener sind ein 11β-Hydroxylase-Mangel [11β-OHD] oder ein 3β-Hydroxysteroid-Dehydrogenase-Mangel [3β-HSDD]) pränatal zu einem konsekutiven Androgenanstieg mit Virilisisierung des äußeren Genitales, die von der Klitorishypertrophie (PRADER I) bis hin zur Labienfusion und Bildung eines Pseudo-Penis (Prader-Stadium V) reichen kann. (s. Abb. 2a und 2b im Farbtafelteil Seite 49)

Das AGS ist mit ca. 1:11.000 (Baumgartner-Parzer et al. 2005) mit Abstand die häufigste Ursache für intersexuelle Genitalanomalien bei genotypischen Mädchen bzw. Frauen. Dabei ist unbekannt, wie häufig extreme Virilisierungen i.S. PRADER IV / V sind. Ist die Mineralokortikoidsynthese in Mitleidenschaft gezogen (was in der Regel bei größeren Gendefekten der Fall ist, die dann auch zur stärkeren Virilisierung führen), so kommt es zur Ausbildung eines lebensbedrohlichen Salzverlustsyndroms (i. Überbl. White & Speiser 2000; Forest 2004).

2. Androgeninsuffizienzsyndrom (AIS): Während bei dem durch einen Gendefekt auf dem X Chromosom (Xq11-12) verursachten **kompletten Androgen-Rezeptor-Defekt (cAIS)** die genotypisch männlichen (46, XY) Kinder aufgrund der ausbleibenden Maskulinisierung des äußeren Genitales (bei gonadal und gonoduktal männlich differenzierten Strukturen und pränatal normalen oder erhöhten männlichen, allerdings wegen des Rezeptordefektes unwirksamen Androgenspiegeln sowie erhöhten Gonadotropinspiegeln – hypergonadotroper Hypergonadismus) als Mädchen zugeordnet und so auch erzogen werden (sog. Testikuläre Feminisierung, Reifenstein-Syndrom), kommt es beim **inkompletten (partiellen) Androgen-Insuffizienzsyndrom (pAIS)**, bei dem nicht alle Rezeptoren in gleicher Weise beeinträchtigt sind, zu verschiedenen Ausprägungsgraden des Störungsbildes. Mittlerweile sind 605 Mutationen des Androgenrezeptorgens bekannt (Gottlieb et al. 2004). Die somatischen Wirkungen der Störung reichen vom phänotypisch unauffälligen, aber aufgrund des minimalen Rezeptordefektes infertilen Mann (Giwercman et al. 2001) über verschiedene Schweregrade einer Hypospadie bis zum tatsächlich intersexuellen Genitale. Boehmer und Mitarbeiter (2001 a) schätzen die Inzidenz für die Niederlande auf 1:99.000 Neugeborene. Es sind endemische Häufungen bestimmter Mutationen (z.B. unter Deutschstämmigen in Brasilien – Hooper et al. 2004) beschrieben, in ca. 30 % der Fälle liegen *de novo* Mutationen vor (Kohler et al. 2005).

3. Gonadendysgenesie (GD): Während Patienten mit **reiner Gonadendysgenesie (pGD**, Swyer-Syndrom) aufgrund einer SRY-Mutation auf dem Y-Chromosom (Chromosomensatz 46, XY) atrophe Gonaden (mit hohem Entartungsrisiko), erhaltene Müllersche Strukturen und ein phänotypisch weibliches äußeres Genitale aufweisen und als Mädchen erzogen werden, zeigen Patienten mit **gemischter Gonadendysgenesie (mGD)**, bei denen entweder Mosaikformen (45 X0/46 XY u.ä.) vorliegen oder Punktmutationen auf anderen Chromosomen als ursächlich diskutiert werden (Alvarez-Nava et al. 1999; McDonald et al. 1997; Scherer et al. 1998; Ropke et al. 2004) mehr oder weniger starke Reste von Androgenwirkungen und demzufolge verschiedene Ausmaße von Genitalvirilisierung. Die Gonaden sind meist einseitig rudimentäre und wenig differenzierte *Streaks* mit hoher (t.w. bereits pränataler) Entartungstendenz, die kontralaterale dysgenetische Gonade kann als Ovar oder Hoden hormonaktiv sein.

4. 5α-Reduktase-2-Mangel (5ARD2): Ein autosomal-rezessiv vererbtes Intersex-Syndrom, dessen genetische Grundlage in einer Störung des auf dem Chromosom 2 gelegenen Genortes besteht, welcher die 5-α-Reduktase (Typ 2) codiert (Labrie et al. 1992; Wilson et al. 1993; Forti et al. 1996; Hiort et al. 1996; Vilchis et al. 2000). Somit ist die Umwandlung von Testosteron zu Dihydrotestosteron (DHT), welches für die Maskulinisierung der externen Genitalanlage erforderlich ist, gestört, was bei genotypischen Jungen zu verschiedenen genitalen Fehlbildungen führt. Diese reichen von Mikropenis (Ng et al. 1990) über Hypospadie (Silver & Russell 1999; Boehmer et al. 2001b) bis (im Extremfall) zur pseudo-femininen Entwicklung des äußeren Genitales (i. Überblick Imperato-McGinley & Zhu 2002): Der Geschlechtshöcker bleibt klein und bildet lediglich einen Mikropenis, die Aussackung der Geschlechtswulst zum Skrotum unterbleibt, es entsteht ein Skrotum bifidum, die Harnröhre mündet aufgrund der ausbleibenden Differenzierung der Geschlechtsfalte zum Corpus spongiosum am Fußpunkt des Mikropenis. Wegen des DHT-Mangels ist die Körperbehaarung spärlich, Glatzenbildung bleibt – trotz hoher Testosteronwerte – aus. Bei weitgehend (pseudo-)femininer Genitalkonfiguration und Aufzucht der genotypisch männlichen Individuen als Mädchen wird die Diagnose meist entweder anlässlich einer „Herniotomie“ (i.e., maldeszendierter Hoden) oder aufgrund der durch die testikuläre Androgenproduktion zur Pubertät hin einsetzenden Virilisierung (mit Peniswachstum), ausbleibender Mensis und oft

nur geringer (bis gar keiner) Brustentwicklung gestellt, selten – bei eindeutig ambivalentem (intersexuellem) Genitale – schon in der frühen Kindheit. Die Häufigkeit der Störung ist unbekannt, das Krankheitsbild wird durch Konsanguinität befördert und ist in einigen Regionen endemisch gefunden worden: In der Dominikanischen Republik (Imperato-McGinley et al. 1974; Cai et al. 1996), der Türkei (Akgun et al. 1986; Ocal et al. 2002) und auf Papua-Neuguinea (Herdt & Davidson 1988; Imperato-McGinley et al. 1991).

5. 17β-Hydroxysteroid-Dehydrogenase-3-Mangel (17βHSD3): Durch Mutationen des auf dem Chromosom 9q22 gelegenen Gens für das Isoenzym 17β-Hydroxysteroid-Dehydrogenase-3 unterbleibt die Umwandlung von Androstendion (A4) zu Testosteron (T) in den Hoden, weshalb es zur mangelhaften bis gänzlich ausbleibenden Maskulinisierung der externen Genitalanlage (bei genotypisch männlichen Individuen mit ansonsten normaler männlicher Differenzierung der Gonaden und der Gonodukte) bis hin zur pseudofemininen Genitalstruktur kommt, die dem Befund beim AIS bzw. beim 5ARD2 ähnelt (Andersson et al. 1996; Moghrabi et al. 1998; Boehmer et al. 1999). Mittlerweile sind über 20 verschiedene Mutationen des Gens bekannt (Lindqvist et al. 2001). In der Pubertät kommt es – mutmaßlich durch extratestikuläre Konversion von T zu A4 – zu Virilisierungserscheinungen (allerdings berichten Duncan et al. 1997 über einen Fall von ausbleibender Virilisierung mit äußerst schwer lokalisierbaren Hoden).

Bei vollständigem Gendefekt mit (pseudo-)femininer Formierung des äußeren Genitales führt dies, zusammen mit ausbleibender Menstruation und gelegentlich ungenügender Brustentwicklung zur ärztlichen Vorstellung. Bei unvollständigem Defekt kann es schon zur Geburt wegen der intersexuellen Genitalkonfiguration zu Problemen bei der Geschlechtszuweisung kommen. Die Störung ist im Gaza-Streifen endemisch, aber auch in Australien, Europa, USA und Brasilien beschrieben worden (i. Überblick Boehmer et al. 1999). Für die Niederlande schätzen Boehmer und Mitarbeiter (1999) die Inzidenz auf mindestens 1: 147.000 Neugeborene.

6. Durch **exogene Noxen,** durch **endogene (tumoröse) Androgenproduktion** oder durch **unbekannte Ursachen** verursachte sexuelle Differenzierungsstörungen sind in ihrer Häufigkeit unbekannt. Sie betreffen vor allem genotypisch männliche Individuen und reichen dann von der Hypospadie bis zur ausgeprägten Untervirilisierung im Sinne eines **Mikropenis** oder eines tatsächlich intersexuellen Genitales. Als exogenen Noxen kommen vor allem **Hydantoine** (Phornphutkul et al. 2000), **Diäthylstilbestrol** (Toppari 2002) und in zunehmendem Maße als **Xenoöstrogene** wirkende Umweltgifte (sog. endokrine Disruptoren wie Herbizide, Pestizide, PCB, Phtalate, Phytoöstrogene etc.; s. Santti et al. 1998; Sultan et al. 2001; Fisher 2004) in Frage. Die Fülle derartiger Noxen, aber auch die noch in Teilen unverstandenen genetischen Faktoren, welche die Testesdifferenzierung und –funktion determinieren, dürfte dafür verantwortlich sein, dass viele somatosexuelle Differenzierungsstörungen noch ungeklärt sind: So konnte eine französische Multicenterstudie (Morel et al. 2002) bei immerhin 52 % der einbezogenen 67 Patienten mit intersexuellem Genitalbefund und männlichem Genotyp (bzw. testikulärem Gewebe) trotz umfassender Diagnostik keine Ursache für die somatosexuelle Differenzierungsstörung finden.

7. Eine in ihrer Häufigkeit noch unbekannte Ursache für sexuelle Differenzierungsstörungen bei genotypischen Jungen ist die **Leydigzell-Hypoplasie:** Dabei ist der testikuläre LH-Rezeptor aufgrund eines Defekts des entsprechenden Gens auf Chromosom 2p21 vollständig inaktiviert, deshalb unterbleibt die hCG vermittelte LH-Aktivierung der fetalen Testosteronproduktion in den Leydig-Zellen der Hoden. Es resultiert bei genotypisch männlichen Individuen ein hypogonadotroper Hypogonadismus, die Wolffschen Gänge bleiben rudimentär, das Müllersche Gangsystem wird jedoch nicht weiblich differenziert, da die Funktion der testikulären Sertoli-Zellen, die das Anti-Müller-Hormon (AMH) bilden, unbeeinträchtigt bleibt. Beim äußeren Genitale kommt es – in Abhängigkeit vom Gendefekt und der testikulären Testosteronproduktion – zu verschiedenen Formen der Untervirilisierung (Hypospadie, Mikropenis oder intersexuelles Genitale) (i. Überbl. Richter-Unruh 2005; Richter-Unruh et al. 2005).

8. Penisagenesie: Es handelt sich um außerordentlich seltene Malformationen, die bei genotypisch und gonadal unauffälligen Jungen auftreten, durch Genmutationen, Teratogene oder idiopathisch bedingt und zum Teil mit analen und/oder renalen Fehlbildungen vergesellschaftet sind, wodurch es zu letalen Komplikationen kommen kann. Bislang sind ca. 80 Fälle international dokumentiert, Inzidenz-Schätzungen gehen von ca. 1: 10 Mill. bis 1: 30 Mill. aus (Evans et al. 1999).

9. Kloakenexstrophie: Es handelt es sich im strengen Sinne nicht um ein Intersex-Syndrom (die betroffenen Kinder sind chromosomal, gonadal und gondoktual eindeutig entwickelt) sondern um eine seltene (1: 200.000 bis 1:400.000; Mitchell & Plaire 2002) und schwere Verschlussfehlbildung der gesamten Beckenregion, die auch das äußere Genitale

mit einbezieht: Bei genotypischen Jungen finden sich intakte Hoden, die Penismissbildung reicht vom epispadischen Mikropenis bis zu stummelartigen Rudimenten zweier Schwellkörperanlagen, das Skrotum ist gespalten. Bei genotypischen Mädchen findet sich eine Uterus- und Vaginalduplikatur. Die Prognose war bis Anfang der 60er Jahre aufgrund der Sekundärkomplikationen zumeist infaust. Durch sukzessive Verbesserung der operativen und medikamentösen Behandlungsmöglichkeiten sind inzwischen Überlebensraten von bis zu 90 % zu verzeichnen (s. Hurwitz et al. 1987; Mitchell & Plaire 2002).

Bei Geburt eines Kindes mit ambivalentem (intersexuellem) Genitale sind Eltern und Ärzte vor allem mit folgenden Fragen konfrontiert:

1. In welchem Geschlecht soll das Kind aufgezogen werden, welche Geschlechtszuweisung hat die größte Aussicht auf Erfolg in dem Sinne, dass im weiteren Verlauf Kongruenz zwischen Geschlechtszuweisung und individueller Geschlechtsidentität besteht?

2. Sind dafür hormonelle und /oder chirurgische Behandlungsmaßnahmen erforderlich, wie sind diese technisch machbar, wann sind sie optimalerweise durchzuführen, wie werden sie vom Kind toleriert und wie wirken sie sich auf die spätere psychosexuelle Erlebnisfähigkeit und auf die Fertilität aus?

Fallbeispiel

Aus der Kieler Praxis ist der Fall eines 34jährigen Patienten bekannt, der als jüngstes von drei Kindern (zwei ältere Brüder) geboren wurde. Bei der Geburt wurde er dem Genitalbefund entsprechend als weiblich zugeordnet und auch so erzogen, wie nicht nur Kindheitsphotos, sondern auch Berichte der begleitenden Mutter und der überweisenden Ärztin, die mit ihm die Schulzeit verbracht hatte, dokumentierten. Diese Erziehung als Mädchen wurde auch nicht dadurch tangiert, dass im Alter von sechs Jahren die Operation einer Leistenhernie zur Entfernung einer „Keimdrüse“ (ohne nähere Erläuterungen durch die Ärzte; OP-Berichte sind nicht mehr vorhanden) führte. Im Alter von 15 Jahren erfolgte wegen Ausbleiben der Mensis die gynäkologische Vorstellung. Der Frauenarzt teilte Mutter und Tochter (ebenfalls ohne weitere Erklärungen) mit, dass das Mädchen „keine Regel und keine Kinder bekommen könne“. Die recht einfach strukturierte Mutter (die im Übrigen meinte, sich „nichts vorwerfen zu müssen“, da sie das Mädchen immer wie ein Mädchen behandelt hätte) gibt an, dass ihr die Tochter daraufhin sehr leid getan habe und diese sehr bedrückt gewirkt hätte. Der Patient selbst erinnert, dass ihn diese Mitteilung sehr erleichtert habe: „Wenigstens das blieb mir erspart!“

In der Kindheit hätten weder er noch andere sich Gedanken über seine Geschlechtszugehörigkeit gemacht. Zwar habe er ein eher jungentypisches „Tomboy-Verhalten“ gezeigt und nur zu besonderen Anlässen Mädchenkleidung getragen, dies sei aber allseits als unproblematisch betrachtet und nie weiter thematisiert worden, wie Mutter und Ärztin bestätigten. Der Patient konnte schon im Grundschulalter in Schulhofstreitereien seinen beiden älteren Brüdern (auch körperlich) beistehen. Für das Alter des Pubertätsbeginns (ca. 13. Lbj.) gibt der Patient allerdings eine stärkere Beschäftigung mit dem Thema „Geschlechtszugehörigkeit“ an: Ihm sei zum einen aufgefallen, dass ihn die Interessen der gleichaltrigen Mädchen an Mode, Tanz, Verabredungen mit Jungen usw. merkwürdig kalt ließen („Ich wusste damit gar nichts anzufangen“), und zum zweiten, dass Mädchen der Gegenstand seiner nun einsetzenden erotischen Phantasien waren. Besonders verwirrte ihn dabei, dass er sich in den Masturbationsphantasien als Junge bzw. Mann erlebte: „Ich wusste, du bist ein Mädchen, aber ich habe mich überhaupt nicht so gefühlt.“ In diesem Alter kam es auch zu einer deutlichen Maskulinisierung der Körpersilhouette, was – ebenso wie das Ausbleiben des Brustwachstums und der Menarche – dem Gefühl des Patienten, „nicht zu den Mädchen zu gehören“, entsprach. Gleichwohl wurde dieser Konflikt zwischen Erziehungsgeschlecht und unsicherer Geschlechtsidentität von ihm nie offen thematisiert („Ich wusste nicht, wo ich hingehöre, ich fühlte mich als ‚Es‘“). Die Wahl eines eher männertypischen Berufs war an sich noch nichts Ungewöhnliches, eher schon, dass der Fahrlehrer den Patienten für einen Mann hielt und auch so ansprach (wobei er die – weibliche – Vornamenswahl für eine ausgefallene Variante hielt). Dem Patienten kam diese Ansprache als Mann sehr gelegen, ebenso wie eine derartige (männliche) Geschlechtseinordnung durch ihm fremde Personen. Er selbst benutzte allerdings nie einen männlichen Namen und zog sich sozial immer stärker zurück: „Ich gehörte nirgendwo dazu, ich fühlte mich wie ein Außenseiter“. Auch vermied er Auslandsreisen („Ich wollte nicht mit dem Namen im Pass verreisen“). Nachdem er – Mitte Zwanzig – durch die Medien vom Phänomen des Transsexualismus gehört hatte, begann er, Geld für eine „Geschlechtsumwandlung“ zu sparen, da er sich für transsexuell hielt.

Die erste Vorstellung mit diesem Ersuchen im Alter von 34 Jahren führte bei der körperlichen Untersuchung zu folgendem **Befund**: 34jähriger Pat. von athletischem, muskulösem Körperbau mit andromorphen Körperproportionen (Gew. 93,5 kg, Länge 172,5 cm, Breitenmaße Schulter 37,6 cm, Becken 28,5 cm; Taille 30,5 cm; Radioulnarbreite 5,8 cm; Unterarmlänge 26,5 cm). Wenig, diffuses und rasiertes Barthaar, spärliche Körperbehaarung. Mäßige (höchstens mandarinengroße) Gynäkomastie. Genitalstatus (s. Abb. 3a und 3b im Farbtafelteil Seite 49): Nach oben waagerecht begrenztes Schamhaar. Ca. 4 cm großer Penis mit freiliegender Glans, aber ohne Meatus urethrae, der im Ruhezustand von zwei Pseudolabien (i.e. Scrotum bifidum) verdeckt wird, in deren linker sich ein ca. pflaumenkerngroßes Gebilde (i.e. atropher Hoden) befindet; die rechte Pseudolabie ist palpatorisch leer. Die Urethra mündet ca. 1,5 cm dorsal vom Fußpunkt in einer am ehesten als Frenulum präputii anzusprechenden Hautfalte in einer schlitzförmigen, max. 4 mm großen

Öffnung (i.e. perineoskrotale Hypospadie). Es besteht leichte Harninkontinenz. Sonographie/MRT: hypoplastische Prostata, symmetrisch angelegte, hypoplastische Samenblasen, intern gelegene rudimentäre Corpora cavernosa. Bei der Masturbation entleerte sich Ejakulat, das allerdings keine Spermien enthielt.

Endokrinologie (Endokrinologisches Forschungslabor der Kinderklinik Kiel, Ltr. Prof. Dr. W.G. Sippell, sowie Endokrinologisches Labor der I. Medizinischen Klinik, Ltr. Prof. Dr. H. Mönig, Universitätsklinikum SH, Campus Kiel): **Basal:** T 2,5 ng/ml (↓); freies T 7,3 pg/ml (↓); A4 1,8 ng/ml; DHEAS 302 µg/dl; SHBG 32 nmol/l; PROG 0,8 ng/ml; E2 21,4 pg/ml; PROL 9,5 ng/ml; ALDO 221 ng/ml; Renin 4,2 ng/ml/Std.; FSH 42,5 mU/ml (↑↑); LH 18,1 mU/ml (↑); T3 0,9 ng/ml; T4 65 ng/ml; fT4 1,5 ng/dl; TSH 0,3 µU/ml (u. 50 µg L-Thyroxin).

Funktionstests: *GnRH-Test:* FSH (mU/ml) 42,5 / 58,5 / 63,7 / 65,6 / 62,4; LH (mU/ml) 18,1 / 79,4 / 77,2 / 70,9 / 65,4

ACTH-Test: Cortisol (µg/dl) 18,9 → 37,7 (↓); A4 (ng/ml) 1,8 → 3,1 (↑); DHEAS (µg/dl) 302 → 336;

Leydigzell-Stimulation (5000 IE hCG) (über 5 Tage): T (ng/dl) 215 / 333 / – / 449 / 391; DHT (ng/dl) 26 / 27 / – / 40 / 32 ; T/DHT-Quotient: 8,3 / 12,3/ – / 11,3 / 12,2.

Karyogramm: 46,XY (männl.), **Molekulargenetik** (Prof. Dr. O. Hiort, Universitätskinderklinik Lübeck)**:** Androgenrezeptor-Gen: Exon 1 +; Exogen 2-8 +; 5α-Reduktase-Gen: +

Einordnung: Da der Patient nach ärztlicher Feststellung und standesamtlich Korrektur seiner männlichen Geschlechtszugehörigkeit (Änderung des Personenstandes gem. § 47 Personenstandsgesetz) keine weitere Diagnostik wünschte, konnte diese letztlich nicht abgeschlossen werden. Die klinischen Befunde legen den Verdacht auf einen 17βHSD3- oder einen 5ARD2 -Mangel nahe. Allerdings sprechen dagegen sowohl der normale Anstieg von T und der normale T/DHT-Quotient nach hCG-Stimulation sowie der molekulargenetische Befund. Während aufgrund der – letztlich unbekannt gebliebenen – Störung in der Androgensynthese die pränatale männliche Differenzierung des äußeren Genitals (bei unbeeinträchtigten inneren Strukturen) ausgeblieben war, war die maskulinisierende Wirkung des Testosterons auf die Hirndifferenzierung offenbar unbeeinträchtigt. Zum Zeitpunkt der Pubertät kam es unter dem Einfluss des (testikulär gebildeten ?) Testosterons zur Maskulinisierung nicht nur des gesamten Körperbaus, sondern auch des Genitales, d.h. der als Klitoris fehlgedeutete Mikropenis vergrößerte sich. Die Androgenrezeptoren waren – wie auch der molekulargenetische Befund nahelegt – erkennbar unbeeinträchtigt. Wir haben erfahren, dass sich der Patient in einer auswärtigen Klinik einer maskulinisierenden (Aufrichtungs-)Operation unterzogen hat, bei der die Crura des Mikropenis soweit mobilisiert worden sein sollen, dass ein penetrationsfähiger Penis entstanden ist. Über das weitere Schicksal des Patienten, insbesondere darüber, ob ihm (wie von uns dringend angeraten) weitere psychotherapeutische Hilfe zuteil geworden ist – immerhin lebte er aufgrund fehlerhafter Zuordnung und ethisch fragwürdiger ärztlicher Verschweigens-Haltung 34 Jahre „im falschen Geschlecht" – ist uns leider nichts bekannt.

Historische Aspekte

In Abhängigkeit vom kulturellen und medizintechnischen Entwicklungsstand kam es zu verschiedenen Zeit und in verschiedenen Kulturen zu sehr verschiedenen Regelungen für den Umgang mit dem Phänomen der intersexuellen Genitalkonfiguration und der Geschlechtszuweisung.

Im antiken **Griechenland** gab es zwar eine ästhetische Verklärung des Hermaphroditen als eines beide Geschlechter in sich vereinenden Fabelwesens. Bei Geburt tatsächlicher Hermaphroditen wurden diese jedoch als Monstra und böses Omen gedeutet und getötet (s. i. Überbl. Wacke 1989). So verfuhr zunächst auch das **Römische Recht**. An die Stelle dieser Regelung trat unter Justinian im *Corpus Iuris Civilis* (529 n.Chr.) ein Entscheidungsprozess, in dem die überwiegenden Geschlechtsmerkmale den Ausschlag für eine – in jedem Falle für erforderlich gehaltene (*tertium non datur*) – Geschlechtszuordnung gaben. Eine solche Entscheidung stützte sich auch auf In-Augenscheinnahme durch Nachbarn oder andere Familienfremde, und fiel öfter *„in dubio pro masculo"* aus, da sie praktische Konsequenzen hatte: Frauen und Kastraten waren vom Erbschafts- und Zeugnisrecht ausgeschlossen.

Diese Regelung wurde auch in das sich über Jahrhunderte entwickelnde deutsche Rechtssystem aufgenommen. So hieß es im **Bayerischen Codex Maximilianeus Civilis** von 1756: *„Hermaphroditen werden dem Geschlecht beygezehlt, welches nach Rath und Meinung deren Verständigen vordringt; falls sich aber die Gleichheit hierin bezeigt, sollen sie selbst eins erwählen, und von dem Erwählten sub Poena Falsi nicht abweichen."* Interessanterweise wiesen Ärzte schon um 1800 darauf hin, ein Zwitter *„gehöre eigentlich zu dem weiblichen Geschlechte, und das männliche sey bey ihm nur scheinbar"* (zit. n. Wacke 1989: 887) – eine Feststellung, die erstaunlich nahe an unser heutiges Wissen über die Geschlechtsdifferenzierung heranreicht.

Im **Allgemeinen Preußischen Landrecht von 1794** wurde die Regelung des Bayerischen Codex spezifiziert: Zunächst legten die Eltern nach der Geburt und zur Taufe das Geschlecht ihres genital ambivalenten Kindes fest. Dies hatte jedoch die Möglichkeit, sich mit 18 Jahren (d.h. vor der damaligen Mündigkeitsgrenze von 24 Jahren, aber nach Abschluß der Pubertät) tatsächlich selbst zu entscheiden. Auf eine körperliche Untersuchung durch Sachverständige wurde nur dann Wert gelegt, wenn dadurch Rechtsgüter Dritter (etwa in Erbschaftsfragen) berührt wurden.

Das **Sächsische BGB von 1863/65** verlangte in § 46: *„Die Verschiedenheit des Geschlechts begründet in der Regel keine Verschiedenheit der bürgerlichen Rechte. Eine Person, deren Geschlecht zweifelhaft ist, wird dem bei ihr vorherrschenden Geschlechte beigezählt."*

Im **BGB von 1900** gibt es keine explizite Regelung für Fälle unklarer Geschlechtszugehörigkeit; in solchen Fällen wird seitdem nach § 47 des **Personenstandgesetzes** verfahren, der eine Berichtigung des eingetragenen Geschlechts im Geburtsregister auf Anordnung des Gerichts vorsieht, wenn spätere Erkenntnisse die Annahme rechtfertigen, dass zum Zeitpunkt der Geburt (!) ein falscher Eintrag vorgenommen wurde.

Bis in die **fünfziger Jahre** war die geschlechtliche Zuordnung (und nachfolgende Erziehung) von Kindern mit intersexuellem Genitale einzig der Zuordnung durch In-Augenscheinnahme, damit aber auch in gewisser Weise dem Zufall überlassen. Operative Korrekturen waren technisch nicht möglich. Es ist nur unzureichend bekannt, wie sich die betroffenen Individuen mit dieser genitalen Ambivalenz arrangierten: Einzelberichte schildern sowohl eine geglückte psychosoziale Adaptation (Dreger 1998 a) als auch ein zumal soziosexuell marginalisiertes „Schattendasein" (Money 1991).

Letzteres wird besonders deutlich am Schicksal der Herculine Barbin (1838-1868), deren Tagebücher Michel Foucault im Rahmen seiner Arbeiten zur Geschichte der Sexualität entdeckte und editierte (Barbin & Foucault 1998). Sie wurde als Mädchen aufgezogen, unterrichtete in einer französischen Klosterschule, wo es wegen ihres männlichen Auftretens zu Problemen und zur Umwidmung ins männliche Geschlecht kam, womit der Proband letztlich nicht fertig wurde und sich suizidierte. Nach den Autopsiebefunden wird heute bei dieser Person das Vorliegen eines 5ARD2 vermutet (Wilson 1999).

Money und Mitarbeiter untersuchten 1955 erstmals die Langzeitentwicklung von Patienten mit intersexuellem Genitale und kamen zu dem Ergebnis, dass Neugeborene bezüglich ihrer Geschlechtsidentität „neutral" seien und somit eine nach dem überwiegenden Genitalbefund ausgerichtete Geschlechtszuweisung (bis spätestens zum 18. Lebensmonat) und die darauf fußende Geschlechtersozialisation letztlich die Entwicklung der Geschlechtsidentität als Junge oder Mädchen, Mann oder Frau, bestimme (Money et al. 1955; Money & Ehrhardt 1975). Für die Konsistenz der Erziehung und die geschlechtliche Selbstakzeptanz des Kindes sei deshalb der Befund des äußeren Genitales wesentlich. Aufgrund dieser Befunde wurde ein **„Prozedere der optimalen Geschlechtszuschreibung"** für die Behandlung von Neugeborenen mit ambivalentem/intersexuellem Genitalbefund etabliert (s. Money 1987), das auch in Deutschland zur Anwendung kam (z.B. Sinnecker 1999). Dies Protokoll sieht im wesentlichen vor:

- Möglichst umfassend und schnell durchgeführt Diagnostik der zugrundeliegenden Störung.
- Möglichst frühzeitig (spätestens bis zum 18. Lebensmonat) Festlegung der Geschlechtszugehörigkeit, die konsequent durchgehalten werden solle.
- Möglichst frühzeitige operative Korrektur des ambivalenten Genitals entsprechend der getroffenen Geschlechts-Zuordnung, um so Kind, Eltern und sozialer Umwelt Eindeutigkeit zu vermitteln und die Geschlechtsidentitätsentwicklung nicht zu gefährden.
- Frühzeitige operative Entfernung der männlichen Gonaden, sofern sie der gewählten Geschlechtszuschreibung widersprechen, um eine etwaige Maskulinisierung in der Pubertät bei einem als Mädchen aufgezogenen Individuum zu verhindern.
- Zum Zeitpunkt der üblicherweise einsetzenden Pubertät Applikation derjenigen Sexualhormone, die der gewählten Geschlechtszuschreibung entsprechen.

Dieses Protokoll hat im Laufe der Jahre Modifikationen erfahren (Meyer-Bahlburg 2002) und Money hat in der Folgezeit (z.B. 1988) seine zunächst recht behavioristisch anmutende Position mehrfach revidiert und einer biopsychosozialen Sichtweise angenähert. Tatsächlich wurde aber bei diesem Vorgehen aus Gründen der technischen Machbarkeit tendenziell öfter „*in dubio pro femina*" entschieden. Das Prozedere der optimalen Geschlechtszuschreibung ist seit ca. 10 Jahren Gegenstand massiver **Kritik** durch einige Patienten geworden, die im Wesentlichen auf folgende Aspekte hinweist:

- Zum einen ließ das desaströse Schicksal jenes zum Mädchen gemachten Zwillingsknaben, der – ohne um sein Geburtsgeschlecht zu wissen – sein Geschlecht erneut wechselte und dann als Mann lebte, Zweifel an der alles determinierenden Rolle der Erziehung aufkommen. Dieser als **„John/Joan-Case"** in die Literatur eingegangene Fall ist mehrfach ausführlich dargestellt worden (Diamond 1982; Colapinto 2000, Hausman 2000). Es wird aber oft übersehen, dass es sich bei diesem tragischen Verlauf **nicht um ein Intersex-Syndrom**, sondern um die genitale Verstümmelung eines somatosexuell bis dato normal entwickelten

Jungen handelte, bei dem also prä-/perinatale Sexualhormonimbalancen nicht vorgelegen haben dürften! Auch bleibt die unklare Datenlage in anderen Fällen von Penisamputation und nachfolgender Aufzucht als Mädchen oft unberücksichtigt (i. Überbl. Bosinski 2000a).

- Zum zweiten kamen Zweifel an der Richtigkeit dieses Protokolls auf durch die – nicht zuletzt dank der Eigeninitiative der Betroffenen (s. z.B. www.ISNA. org) – bekannt gewordenen Fälle von intersexuellen Patienten, bei denen die postpuberale Entwicklung dem Aufzuchtgeschlecht widersprach, die also in der Pubertät eine Geschlechtsdysphorie mit Wunsch nach Geschlechtswechsel äußerten (s. Dreger 1998 b; Chase 1999a; Reiner 1997a,b, 1999). Diese Patienten warfen ihren Behandlern vor, in der frühen Kindheit und somit ohne ihr Einverständnis grundlegende Entscheidungen getroffen und weitreichende und irreversible operative Eingriffe durchgeführt zu haben.
- Schließlich beklagten früh und mehrfach genitalkorrigierenden Eingriffen unterzogene Patienten mit Intersex-Syndrom (unabhängig von ihrer Geschlechtsidentität), dass sie – zumal bei klitorisreduzierenden Eingriffen – ganz erhebliche und nachhaltige Beeinträchtigungen ihrer psychosexuellen Erlebnisfähigkeit erlitten hätten.

Diamond und Sigmundson (1997; s.a. Kipnis & Diamond 1998; Beh & Diamond, 2000) legten deshalb ein neues Konzept für den Umgang mit Kindern mit intersexuellem Genitalbefund vor. Sie empfahlen u.a. einen Verzicht auf genitalkorrigierende Operationen und auf Hormonmedikationen in der Kindheit (außer bei vitaler Indikation) und eine stärkere Berücksichtigung pränataler Hormoneinflüsse, insbesondere der Androgenspiegel, bei der – auch von diesen Autoren klar geforderten – Geschlechtszuweisung: Unter anderem empfahlen sie die Aufzucht von genotypischen Mädchen mit einem extrem virilisierenden AGS (PRADER IV/V) als Junge. Funktionell-kosmetische Aspekte etwaiger OP-Möglichkeiten sollten in den Hintergrund treten, keinesfalls dürfe die Penis- oder Klitorisgröße allein Grundlage für Aufzucht oder OP-Indikation sein. Feminisierende oder maskulinisierende Behandlungen sollten erst dann durchgeführt werden, wenn das Kind ein Alter erreicht hat, in dem es bewusst die verschiedenen Optionen abwägen und mitentscheiden kann (zumeist in der Pubertät bzw. ab 14 Jahren). Deshalb solle zunächst auch soweit wie möglich auf eine Gonadenentfernung verzichtet werden, wenn deren Kontrolle auf etwaige Entartung (bei AIS geringer als bei GD; s. Verp & Simpson 1987; Ramani et al. 1993; Ahmed et al. 2000) möglich ist. Aufgrund dieser Diskussionen kam es nicht nur bei Patienten, sondern auch bei Behandlern (zumal bei Operateuren) zu teilweise erheblichen Verunsicherungen. Dies führte gelegentlich sogar zu Operationsmoratorien (die in Kolumbien inzwischen sogar höchstrichterlich festgeschrieben wurden, s. www.ISNA.org). Mehrere Autoren (z.B. Zucker 1996; Schober 1999; Meyer-Bahlburg 2002) haben darauf hingewiesen, dass die teilweise unsichere und unübersichtliche Befundlage eine derartige Pauschalforderung keinesfalls rechtfertigt (s.a. Bosinski 2001).

Aktuelle Befunde

Das hauptsächliche Problem bei der Wahl eines adäquaten Vorgehens besteht darin, dass **Nachuntersuchungen** von im Kindesalter nach verschiedenen Protokollen behandelten Patienten mit Intersex-Syndromen im Erwachsenenalter nach wie vor spärlich sind. Das Thema Intersex-Syndrome und ihre – auch psychosozial – adäquate Behandlung ist deshalb inzwischen Gegenstand einer Vielzahl von Übersichtsarbeiten, Textbüchern und Workshops geworden (British Association of Pediatric Surgeons ([BAPS] 2001; Zderic et al. 2002; Diamond & Yates, 2004; Lawson Wilkins Pediatric Endocrine Society (LWPES) & European Society for Peadiatric Endocrinology (ESPE)-Meeting 2002; Meyer-Bahlburg & Blizzard 2004; Creighton et al. 2004; European Society of Pediatric Urology-Meeting 2004).

Sexualmedizinisch relevante Angaben liegen (in verschiedener Quantität und Qualität) zu folgenden Störungsbildern vor:

Adrenogenitales Syndrom (AGS)

Zu dieser Patientengruppe liegen – wohl in Anbetracht der relativen Häufigkeit des Syndroms – die meisten Studien, insbesondere zum **Rollenverhalten**, vor: Seit den siebziger Jahren (in jüngster Zeit: Hines 2003; Berenbaum & Bailey 2003; Berenbaum et al. 2000; Meyer-Bahlburg et al. 2004) haben viele Studien überzeugend demonstriert, dass die betroffenen Mädchen (bei ansonsten psychischer Unauffälligkeit: Berenbaum et al. 2004) in Kindheit und Jugend deutlich erhöhte Raten geschlechtsatypischen („Tomboy-“) Verhaltens zeigen. Dies scheint vom Maß der pränatalen Virilisie-

rung abzuhängen, die wiederum vom Ausmaß des Gendefekts bestimmt wird (Hall et al. 2004, Nordenström et al. 2002, s. aber Berenbaum & Bailey 2003, die diesen Zusammenhang nicht fanden). Aus mehreren Studien (i. Überbl. Zucker et al. 1996; Meyer-Bahlburg 2001) ist darüber hinaus bekannt, dass die Häufigkeit einer bi- oder homosexuellen Orientierung in Phantasie und/oder Verhalten bei Frauen mit AGS größer als bei nicht betroffenen Frauen ist, wofür ursächlich sowohl die prä-/perinatale Hyperandrogenisierung als auch die Beeinträchtigungen der psychosexuellen Erlebnisfähigkeit aufgrund der Genitalvirilisierung und der konsekutiven Genitaloperationen diskutiert werden.

Für die Entscheidung zur Geschlechtszuweisung sind insbesondere jene Studien wichtig, die belegen, dass **Rollenverhalten nicht gleich Geschlechtsidentität** ist: Die ganz überwiegende Mehrzahl der betroffenen weiblichen Patienten wird (auch bei gravierender Virilisierung, i.e. PRADER IV-V) als Mädchen erzogen und zeigt sich in entsprechenden Nachuntersuchungen damit zufrieden. Zwar sind Unsicherheiten in der eigenen Geschlechtseinordnung und Geschlechtsdysphorien häufiger als bei gesunden Mädchen (Berenbaum & Bailey 2003; Wisniewski et al. 2004). Selbstinitiierte, erziehungskonträre Geschlechtswechsel (in die Jungenrolle) sind aber bei als Mädchen erzogenen AGS-Patienten trotz ausgeprägtem Tomboy-Verhaltens selten. Es kann zwar vermutet werden, dass derartige Geschlechtswechsel häufiger als in der Normalbevölkerung sind, genauere Angaben zur Häufigkeit fehlen allerdings, da bislang keine repräsentativen Längsschnittstudien vorliegen.

Diese Wechsel werden durch die (biopsychosoziale) **Interaktion mehrerer Faktoren** beeinflusst (Zucker et al. 1996; Meyer-Bahlburg et al. 1996; Berenbaum 2003): Sie scheinen um so häufiger zu sein, je später die richtige Diagnose gestellt wurde, evtl. sogar zunächst eine männliche Geschlechtszuschreibung erfolgte – was wiederum mit anhaltend überhöhten Androgenwerten einhergeht –, je später und kosmetisch sowie funktionell schlechter eine feminisierende Operation durchgeführt wurde und je schlechter die Behandlungscompliance ist (die wiederum mit der sozialen Schichtzugehörigkeit in Beziehung zu stehen scheint). Geschlechtswechsel sind somit aber nicht unilinear vom Ausmaß der pränatalen Androgenisierung abhängig.

Bereits 1976 hatten Money und Daléry über den Verlauf der Entwicklung von sieben Personen mit erheblich virilisierendem AGS berichtet, von denen vier als Mädchen (mit Feminisierungsoperation) und drei als Jungen aufgezogen worden: Beide Gruppen waren mit dem ihnen zugewiesenen Geschlecht zufrieden, hatten also eine dementsprechende Geschlechtsidentität. Andererseits ergeben Berichte über zunächst irrtümlich als Jungen zugeordnete Mädchen mit extrem virilisierendem AGS (PRADER IV-V) folgendes Bild: Hochberg und Mitarbeiter (1987) berichteten über vier als Mädchen und drei als Jungen aufgezogene genotypisch weibliche AGS-Patienten im Alter von 16 bis 26 Jahren. Während die als Mädchen Aufgezogenen bei ungestörter weiblicher Geschlechtsidentität in der Kindheit zwar Tomboy-Verhalten und zum Untersuchungszeitraum ein „teilweise gestörtes Körperbild“ aufwiesen, hätten die als Jungen aufgezogenen durch die zu geringe Penisgröße keinerlei Sexualkontakte und zeigten schwer gestörte Persönlichkeitszüge, so dass diese Autoren auch bei gravierender Virilisierung die Aufzucht als Mädchen empfahlen. Slijper und Mitarbeiter (1998) berichteten aus den Niederlanden über acht von 18 AGS Mädchen, bei denen ursprünglich ein männliches Geschlecht festgelegt wurde, das jedoch bei Bekanntwerden der AGS-Diagnose und des Karyogramms (vor allem wegen der größeren Fertilitätschancen) innerhalb des erstens Lebenshalbjahres in das weibliche Geschlecht geändert wurde. Die Eltern, zumal die Väter, hätten damit teilweise große Probleme gehabt, es wurde ihnen psychologische Beratung zuteil. Über die weitere Entwicklung dieser Kinder werden allerdings (noch) keine Angaben gemacht. Woelfle und Mitarbeiter (2002) untersuchten in Deutschland 16 solcher Fälle (im Alter von acht bis 46 Jahren), von denen sechs im ersten Lebensmonat richtig diagnostiziert und dann als Mädchen umgewidmet wurden, die sich dann (nach Eindruck des jeweils behandelnden Arztes) auch als Mädchen fühlten. Bei dreien wurde zwischen dem siebten und dem neunten Lebensjahr die Geschlechtszuweisung von männlich zu weiblich geändert. In einem dieser Fälle sei dies sowohl durch den Patienten als auch durch seine soziale Umwelt, beim zweiten nur durch den Patienten, nicht aber die Umwelt, im dritten Fall (bei dem nun ein erneuter Wechsel zum männlichen Geschlecht erwogen würde) weder durch den Patienten noch durch die Umwelt gut akzeptiert worden sein. In den restlichen sieben Fällen wurde (bei richtiger Diagnosestellung bzw. Karyogramm zwischen dem dritten und dem siebten Lebensjahr) die ursprünglich getroffene männliche Geschlechtszuweisung beibehalten. Nur einer dieser Patienten habe jetzt (nicht näher beschriebene) Geschlechtsidentitätskonflikte, alle anderen fühlen sich als Jungen/Männer. Sripathi und Mitarbeiter (1997) berichteten über sechs AGS-Patienten (von insgesamt 51) in Saudi-Arabien, bei denen bei weiblichem Genotyp die Aufzucht als Jungen gewählt wur-

de. Die Patienten (im Alter von drei bis 16,5 Jahren) würden sich problemlos als Junge fühlen. Ozbey und Mitarbeiter (2004) sahen in der Türkei zwischen 1983 und 2002 insgesamt 70 genotypische Mädchen mit AGS, von denen (wegen des Maßes der Virilisierung, dem Vorstellungsalter und/oder der Präferenz der Herkunftsfamilie) 21 zunächst als Jungen zugeordnet wurden. Bei neun von ihnen wurde diese Zuordnung noch im ersten Lebensjahr rückgängig gemacht, die restlichen 12 wurden weiter als Jungen aufgezogen und entsprechend operativ versorgt. Beide Studien, ebenso wie der Bericht von Kuhnle und Krahl (2002) aus Malaysia, Gupta und Menon (1997) aus Indien und Dessouky und Mitarbeitern (2003) aus Ägypten sowie ein Fallbericht von Dasgupta und Mitarbeitern (2003) aus Pakistan legen die Annahme nahe, dass das Beibehalten einer zunächst irrtümlichen männlichen Geschlechtszuweisung oder ein Wechsel von (spät behandelten/diagnostizierten) Mädchen mit AGS zum männlichen Geschlecht in Kulturen mit einem höheren Sozialprestige des Mannes häufiger vorzukommen scheint.

Dass jedoch auch eine langjährige und offenbar ungebremste Androgenisierung mit entsprechender somatischer Virilisierung (Bartwuchs, Körperbehaarung, fehlende Vaginalöffnung und penisähnlich vergrößerte Klitoris bei fehlender Brustentwicklung) eine weiblichen Geschlechtsidentität nicht entgegensteht, illustriert der anedoktische Bericht von Mouriquand (2004) über eine bis zum 29. Lebensjahr unbehandelte Afrikanerin mit AGS, die in ihrer Gemeinschaft auf starke Ablehnung stieß und bei ihm um eine feminisierende Behandlung nachsuchte, da sie sich als Frau fühlte und auch so aussehen wollte. Dessouky (2003) teilt aus Ägypten (ohne differenzierte Angaben) mit, dass von 314 Intersex-Patienten 76 ein AGS hatte, 12 Patienten seien zunächst als Junge aufgezogen worden und wechselten dann ins weibliche Geschlecht. Weitere Angaben zum Verlauf liegen leider nicht vor.

Feminisierende Operationen beziehen sich (a) auf Veränderungen der Klitorisgröße und oft auch (b) auf die Erweiterung des Introitus vaginae (bei Labienfusion oder erheblicher Einengung des Introitus (PRADER III/IV-V).

(a) In der Vergangenheit reichten die **Klitoriskorrekturen** bis zur Klitorisresektion, inzwischen ist man zur nervschonenden Klitorisreduktionsplastik übergegangen. In neueren Statements wird darauf hingewiesen, dass die aktuelle Kritik am chirurgischen Vorgehen sich an längst überholten Verfahren orientiert (Nihoul-Fékété 2003; LWPES/ESPE 2002). Gleichwohl sind die Ergebnisse nach wie vor unbefriedigend (s.u.).

(b) Umfang und Timing der **vaginoplastischen Eingriffe** wird sowohl unter Patienten als auch unter Fachleuten kontrovers diskutiert. Patienten berichten, dass sie die oft nach frühen Eingriffen geforderten Bougierungen (um eine Schrumpfung zu verhindern) als schmerzhaft, entwürdigend und unnötig empfunden hätten, dass Nachoperationen nötig wurden, die Harnkontinenz wie auch die Miktion (Strahldeviation) beeinträchtigt ist. Eine Verschiebung der Vaginoplastik wird vor allem von denjenigen (erwachsenen) Patientinnen gefordert, die keinen penovaginalen Geschlechtsverkehr anstreben. Tatsächlich wird – problemlosen Abfluss des Menstrualblutes vorausgesetzt – eine Vaginoplastik eigentlich nur für die Penetration benötigt, könnte also in die Adoleszenz verschoben werden.

Darüber hinaus kritisieren Patienten die mangelhafte Aufklärung, die ungenügende psychosoziale Begleitung oder die häufig unnötigen Untersuchungen (z.B. zu Demonstrationszwecken).

Innerhalb der medizinischen Community ist die Haltung zum **Zeitpunkt** und **Umfang** feminisierender Operationen bei AGS-Mädchen nach wie vor geteilt. Zwar betonen die verschiedenen Arbeitsgruppen übereinstimmend die Notwendigkeit der weitestgehenden Information und Beteiligung der Eltern am Entscheidungsprozess, einer Berücksichtigung der psychosexuellen Erlebnisfähigkeit im Erwachsenenalter und deshalb einer vorsichtigen Indikationsstellung (d.h. Verzicht auf Klitorisreduktion bei geringer Virilisierung, absoluter Verzicht auf Klitorisamputation) und einer nervschonenden Operationstechnik, die spezialisierten Zentren vorbehalten bleiben solle. Im Detail ergeben sich dann aber Unterschiede: Die gemeinsame Kommission der ESPE und der LWPES hat in ihrem Konsensus-Papier zur Behandlung des AGS (2002) drei Ziele der chirurgischen Versorgung benannt: (1) Das Aussehen des Genitals sollte mit dem zugewiesenen Geschlecht übereinstimmen, (2) die Miktion sollte nicht durch Harwegsobstruktionen, Inkontinenz oder Infektionsrisiken belastet sein, (3) im Erwachsenenalter sollte die sexuelle und reproduktive Funktion möglichst unbeeinträchtigt („good“) sein. Bezüglich Indikation und Umfang für einen feminisierenden Eingriff bleibt die Stellungnahme etwas kryptisch: Als Indikation zur OP wird – bei weiblicher Geschlechtszuweisung, die in jedem Fall empfohlen wird – die hohe proximale Fusion von Vagina und Urethra benannt (mutmaßlich ist damit PRADER IV/V gemeint). Die Operation solle bereits in der Zeit vom zweiten bis sechsten Lebensmonat durchgeführt werden, da sie dann technisch einfacher wäre. Es bleibt aber unklar, ob damit eine *einzeitige* OP (Klitorisreduktion und Va-

ginoplastik) gemeint ist. Die BAPS (2001) weist hingegen darauf hin, dass eine Vaginoplastik nur bei Behinderung des Harnflusses schon in der Kindheit erforderlich ist und ansonsten bis zur Pubertät abgewartet werden kann.

Für ein einzeitiges Vorgehen plädieren z.B. Nihoul-Fékété (2003) und Westenfelder (2004) unter Hinweis auf die im Kindesalter besseren operativen Voraussetzungen sowie auf die – empirisch keinesfalls belegte – Annahme, Kinder würden derart frühe Eingriffe „vergessen". Auch wird darauf hingewiesen, dass die Akzeptanz eines Mädchens mit einem entsprechend PRADER-IV/V-Stadium virilisierten äußeren Genitale (also mit Pseudopenis und Pseudoskrotum aus den fusionierten Labien) sowohl durch Eltern und kindliche Umwelt, aber auch durch das Kind selbst erheblich erschwert sein dürfte.

Die Kritiker einer frühen und einzeitigen Vaginoplastik monieren – zu Recht – das Fehlen empirischer Studien, die die Bedeutung der kindlichen Genitalwahrnehmung für die Ausbildung der Geschlechtsidentität belegen. Sie fordern spätere (peripuberale) Operationen, die von der dann einsetzenden Östrogenproduktion profitieren würden, was eine Verminderung von Vaginalstenosen bewirken und die Berücksichtigung der Wünsche der Patient ermöglichen würde (Alizai et al. 1999; Krege et al. 2000; Creighton & Minto 2001; Crouch et al. 2004; Schober 2004; Thomas 2004). Graziano und Mitarbeiter (2002) berichten aus ihrer langjährigen Praxis, dass sie die Vaginoplastik bei AGS-Mädchen regelhaft einzeitig und im ersten Lebenshalbjahr durchführen, weisen aber zugleich darauf hin, dass die puberalen Vaginoplastiken bei (erst in diesem Alter diagnostizierten) cAIS-Patienten (s.u.) ein deutlich geringeres Stenoserisiko aufweisen.

In der Vergangenheit wurden vor allem „kosmetisch gute Ergebnisse" angestrebt, d.h. die Herstellung einer Genitalkonfiguration, die in ihrem Aussehen dem Aufzuchtgeschlecht entsprach, funktionelle bzw. erlebnisrelevante Aspekte blieben weitgehend ausgeblendet (s. etwa Al-Bassam & Gado, 2004; Eroglu et al., 2004). Lee und Witchel (2002) berichten, dass Chirurgen zunehmend zurückhaltender operieren würden und führen dies auf die gelassenere und flexiblere Haltung der Eltern in dieser Frage zurück. Ob dies ein tatsächlicher Trend ist, bleibt abzuwarten (s. Schober 2004).

Die bislang üblichen, teilweise massiven und zumeist auch wiederholten Eingriffe blieben nicht ohne Auswirkungen auf die **psychosexuelle Erlebnisfähigkeit:** Alle Untersuchungen hierzu berichten durchgehend über eine verspätete Aufnahme soziosexueller Beziehungen, geringere sexuelle Aktivität und geringere sexuelle Erlebnisfähigkeit bei AGS-Patientinnen, wobei dies vor allem mit dem Umfang und dem funktionellen sowie kosmetischen Ergebnis der (Vielzahl) genitalkorrigierender Eingriffe, aber auch mit dem Vorhandensein eines Salzverlustsyndroms (i.e. der schwereren Störungsform) zusammenzuhängen scheint.

Mulaikal und Mitarbeiter (1987) untersuchten 80 Patientinnen mit AGS im Erwachsenenalter. 69 % waren Single, 37,5 % hatten keine GV- Erfahrung, 35 % hatten eine Introitusstenose. Beinahe identische Zahlen fand Treppoz (1993, zit. bei Forest et al. 2004) bei 25 französischen Patientinnen. Dittmann und Mitarbeiter (1992) verglichen das Sexualverhalten von 34 AGS-Patientinnen mit dem ihrer gesunden Schwestern und fanden, dass Letzgenannte wesentlich häufiger sexuell aktiv waren als ihre von AGS betroffenen Schwestern, welche darüber hinaus weitaus häufiger (in 1/3 der Fälle) über Orgasmusprobleme berichteten. May und Mitarbeiter (1996) fanden bei 19 AGS-Frauen im Vergleich zu Diabetikerinnen gravierende sexuelle Funktionsstörungen: Nur 58 % von ihnen (verglichen mit 88% bei den Diabetikerinnen) erreichten einen Orgasmus, Schmerzen beim Geschlechtsverkehr traten deutlich häufiger auf. Creighton und Mitarbeiter (2001) berichten über eine Nachuntersuchung zum Ergebnis genitalkorrigierender Eingriffe bei 44 weiblichen Jugendlichen (Durchschnittsalter 15 Jahre) mit intersexuellem Genitale (darunter 21 mit AGS), bei denen in 38 Fällen noch im ersten Lebensjahr eine Klitorisreduktionsplastik bis hin zur völligen Klitorisexzision (in zwei Fällen) sowie in 39 Fällen ein gleichzeitiger vaginoplastischer Eingriff durchgeführt worden war. Die kosmetischen und anatomischen Ergebnisse sei in 41 % dürftig („poor") gewesen, 43 der insgesamt 44 Frauen benötigten weitere operative Eingriffe (aus kosmetischen Gründen, um Geschlechtsverkehr durchführen oder einen Tampon einführen zu können). Immerhin 14 Patientinnen hatten bis zum Zeitpunkt der Untersuchung bereits zwei oder mehr vaginoplastische Eingriffe, 11 bereits mehrere Klitorisreduktionsoperationen hinter sich. Von der gleichen Arbeitsgruppe stammen zwei weitere Untersuchungen zum Thema: Minto und Mitarbeiter (2003) befragten 39 Frauen im Alter von 18 bis 70 Jahren (darunter 22 mit AGS mit einem Altersmedian von 30 Jahren), bei denen bei der Geburt ein intersexuelles Genitale festgestellt wurde. Achtundzwanzig der Respondentinnen (darunter 18 mit AGS) wurden (zumeist vor dem 5. Lebensjahr) einer Klitorisoperation (verschiedenen Ausmaßes) unterworfen, die in 64 % der Fälle mit einer Vaginoplastik kombiniert war. Zehn der 28 klitorisoperierten Frauen (aber nur eine der elf nicht operierten) waren niemals sexuell aktiv gewesen, von den verbleibenden 18 gaben alle für ihr sexuelles Erleben gravierende Probleme an, was jedoch auch für alle nicht-operierten Frauen zutraf. Sieben (= 39 %) der operierten Frauen (und keine der nicht-operierten) erreichten niemals einen Orgasmus. Alizai und Mitarbeiter (1999) fanden bei 13 AGS-Mädchen in der Pubertät, die in der Kindheit einer einzeitigen Operation unterzogen worden waren, dass alle wegen

Schrumpfungen, Stenosen oder Narbenbildung einer vaginoplastischen Korrektur bedurften und dass die Ergebnisse der Klitorisplastik in sechs Fällen aufgrund von Atrophien inakzeptabel waren.

Nachoperationen wegen Vaginalstenosen beschrieben auch Bailez und Mitarbeiter (1992) bei 22 von 28 AGS-Frauen mit Salzverlustsyndrom (Durchschnittsalter 16,3 Jahre), die bis zum Alter von fünf Jahren erstmals einem vaginoplastischen Eingriff unterzogen worden waren. Krege und Mitarbeiter (2000) untersuchten 27 AGS Patientinnen, bei denen in der Kindheit in drei Fällen eine Klitorisamputation, in 24 Fällen eine Klitorisplastik und in 20 Fällen eine gleichzeitige Vaginoplastik (vor dem dritten Lebensjahr) durchgeführt worden war, von denen neun durch postoperative Vaginalstenosen belastet waren. Trotz (oder wegen?) der frühzeitigen Operation klagten 14 (von 16 diesbezüglich befragten) Patientinnen über ihr körperliches Erscheinungsbild. Die von Gearhart und Mitarbeitern (1995) empfohlene EMG-Messung des N. pudendus während der Klitorisresektion, um so nervschonend operieren zu können, hat sich als unzureichend für den Erhalt der Sensibilität erwiesen (s.BAPS, 2001, Appendix). Crouch und Mitarbeiter (2004) untersuchten die elektrophysiologische Klitorissensibiliät von sechs Frauen mit AGS, die in der Kindheit einer Klitorisoperation unterzogen waren (zur Vaginoplastik findet sich keine Angabe, lediglich der Hinweis, dass bei keiner der Frauen die vaginale Einführung einer Untersuchungssonde von Tampongröße möglich war). Die Sensibilität der Klitoris erwies sich bei allen Frauen als erheblich gestört. Vier Frauen gaben an, Probleme mit dem Orgasmus zu haben und Geschlechtsverkehr tendenziell zu vermeiden, aber nur zwei berichteten, dass sie mit ihrem Sexualleben unzufrieden seien.

Wisniewski und Mitarbeiter (2004) berichteten über 41 AGS-Patientinnen (davon 22 mit Salzverlustsyndrom) im Alter von 21 bis 71 Jahren, von denen 37 im Alter von 0,1 bis 14 Jahren (genauere Daten werden nicht mitgeteilt) einer Klitorisoperation (verschiedenen Ausmaßes) und 27 (zum Teil im gleichen, zum Teil im höheren Alter) einer vaginoplastischen Operation unterzogen worden waren. Drei Frauen (alle mit Salzverlustsyndrom) gaben an, noch nie sexuell aktiv gewesen zu sein, 23 (davon 16 mit Salzverlustsyndrom) berichteten über (nicht näher beschriebene) sexuelle Probleme. Acht Frauen (= 20 %) gaben auf entsprechende Frage an, dass sie eine feminisierende Operation erst in der Adoleszenz oder im Erwachsenenalter befürworten würden, 15 (= 37%) hielten die frühe Kindheit für den geeigneten Zeitraum, vier gaben das Vorschulalter an, zehn (24%) machten hierzu keine Angabe.

Vorläufiges Fazit: Da die Virilisierung beim AGS sich auf das äußere Genitale, nicht aber auf Gonaden und Gonodukte bezieht, können Frauen mit AGS – auch jene mit einem operativ korrigierten PRADER-V – prinzipiell Kinder bekommen. Die Fertilitätsrate von Frauen mit AGS ist zwar mit ca. 70% reduziert, was auf die prä-/perinatale Hyperandrogenisierung des Ovars bzw. der Hypothalamus-Hypophysen-Ovar-Achse mit nachfolgendem PCOS, auf ungenügende Operationsergebnisse und auf die beschriebenen psychosexuellen Beeinträchtigungen zurückgeführt wird (s. Mulaikal et al. 1987, i. Überblick Meyer-Bahlburg 1999). Als Jungen aufgezogene genotypisch weibliche AGS-Patienten werden hingegen mit Sicherheit infertil sein. Gemeinsam mit der Tatsache, dass die überwiegende Mehrheit der als Frauen aufgezogenen AGS-Patiententinnen (auch bei ausgepägter und sodann operativ korrigierter Genital-Virilisierung) mit ihrem Zuweisungsgeschlecht zufrieden sind (auch wenn sie nachdrückliche Kritik an Timing und Umfang der früher üblichen feminisierenden Eingriffe üben) und dass als Jungen Aufgezogene, genotypisch männliche AGS-Patienten aufgrund des zumeist insuffizienten Penis' ebenfalls mehrfach operiert werden müssen bzw. psychosexuell unzufrieden sind, lässt dies die Forderung nach der „routinemäßigen" Aufzucht eines genotypischen Mädchens mit AGS ab einem PRADER Stadium von IV oder V als Jungen wenig nachvollziehbar erscheinen.

Klitorisresektionen, aber auch Reduktionsplastiken nur aus kosmetischen Gründen (oder weil etwa die Mutter darauf besteht, dass es bei ihrem Kind „so glatt aussieht" wie bei ihr selbst aussieht – wörtliches Zitat einer Patientenmutter) sollten der Vergangenheit angehören. Bedenkt man die hochkomplexe nervale Versorgung und die Kompliziertheit des erektilen Gewebes der Klitoris (Baskin 2002, 2004), so bleibt jeder operativer Eingriff dort mit einem Risiko für die spätere sexuelle Erlebnisfähigkeit behaftet, das noch größer ist als jenes bei operativen „Korrektur"-Eingriffen am (wesentlich größeren) Schwellkörper des Penis. Hinzu kommt, dass eine bei Neugeborenen und Kleinkindern relativ prominent wirkende Klitoris sich im Zuge der entwicklungsabhängigen Proportionsverschiebungen relativ „verkleinern" kann, so dass sie im späteren Alter unauffällig erscheint. Weiterhin ist neben dem individuellen der ethnische Variantenreichtum der Klitorisgröße (Phillip et al. 1996) zu berücksichtigen.

Die Vaginoplastik trägt wohl nicht entscheidend zur Geschlechtsidentitätsbildung bei, kann also im Regelfalle bis zur Pubertät verschoben werden, in der sie nicht nur die besseren Ergebniss zu zeitigen scheint, sondern in der dann auch die Interessen und Wünsche des Mädchens berücksichtigt werden können.

Androgenrezeptor-Defekt (AIS) und Gonadendysgenesie (GD)

Kinder mit **komplettem** Androgen-Rezeptor-Defekt **(cAIS)** werden regelhaft als Mädchen zugeordnet und wachsen auch so auf (Money et al. 1984; Gooren & Cohen-Kettenis 1991; Wisniewski et al. 2000; Wisniewski & Migeon 2002; Hines et al. 2003; Minto et al. 2003; Hooper et al. 2004). Psychosexuelle Probleme ergeben sich u.U. wegen der zu engen (Pseudo-) Vagina, die neben der in der Pubertät ausbleibenden Menstruation oder der im Kindesalter auffallenden „Leistenhernie" (die dann als in den Canalis inguinal maldeszendierter atropher Hoden decouvriert wird) auch Hauptgründe für die ärztliche Vorstellung sind. Chirurgische Interventionen ergeben sich zum einen wegen der Gonadektomie, wobei kontrovers diskutiert wird, ob diese in jedem Falle nötig ist – die Entartungstendenz der belassenen Gonaden steigt beim cAIS erst ab dem 25. Lebensjahr (Verp & Simpson 1987) und die Gonaden können einen wesentlichen Beitrag zu puberalem Wachstum und Knochenmineralisierung leisten (Soule et al. 1995). Zum zweiten wird u.U. und natürlich nur auf Wunsch des aufgeklärten Patienten eine Vaginoplastik zum Ermöglichen des Koitus erforderlich sein. Das früher empfohlene **Verschweigen der Diagnose** (um die Patienten nicht zu verunsichern) wird heute mehrheitlich abgelehnt und erscheint – auch aus Sicht der nachuntersuchten Patienten – ethisch fragwürdig. Allerdings sollte die Aufklärung einfühlend, angemessen und schrittweise erfolgen – die entsprechend aufgeklärten Patienten beschrieben teilweise bedrückende mentale „*rites du passage*" (vom Gefühl, ein ganz normales Mädchen zu sein, über das Erschrecken über die ausbleibende Mensis, bis zum Entsetzen und Trauer bei der Information, genetisch „eigentlich ein Junge zu sein", dem dann gelegentlich ein krampfhaftes Bemühen folgte, nun eine „besonders perfekte Frau" sein zu müssen – s. Slijper et al. 2000; Alderson et al. 2004; Diamond & Watson 2005).

Dies gilt auch für die **reine Gonadendysgenesie (pGD)**, auch hier führt zumeist die ausbleibende Pubertät zur ärztlichen Vorstellung, Geschlechtsidentitätskonflikte werden in der Regel nicht beschrieben, wohl aber Konflikte bei der Verarbeitung der Diagnose. Raboch und Mitarbeiter (1987) berichten über erhebliche Orgasmusprobleme bei verminderter Libido und sexueller Aktivität von 18 Frauen mit pGD und führen diese Probleme sowohl auf die hormonelle als auch auf die genitale Ausgangssituation und dem Coping dieser Patientinnen mit ihrem Störungsbild zurück. Im Gegensatz zum cAIS wird aber hier die Gonadenentfernung wegen des hohen Entartungsrisikos regelhaft empfohlen.

Weitaus problematischer stellen sich die Verläufe bei Patienten mit **partiellen AIS (pAIS)** oder **gemischter Gonadendysgenesie (mGD)** dar: Sie wurden in der Vergangenheit je nach Grad der Virilisierung, verfügbarer OP-Technik, Anschauung der Ärzte und / oder Eltern häufiger als Mädchen (mit feminisierender Behandlung, da diese technisch einfacher erschien), gelegentlich aber auch als Jungen (mit maskulinisierender Behandlung) aufgezogen. Migeon und Mitarbeiter (2002a,b) haben sowohl die Zufriedenheit mit dem zugewiesenen Geschlecht als auch den Grad der Informiertheit über das Krankheitsbild bei 39 Patienten mit pAIS und mGD untersucht und fanden (s. Tabelle 1), dass die Zahl derjenigen, die mit ihrer Geschlechtszuweisung unzufrieden waren, in beiden Geschlechtern – d.h. unabhängig vom Aufzuchtgeschlecht und bei gleicher Diagnose ! – mit ca. ein Fünftel etwa gleichgroß war.

Es zeigte sich auch, dass die als Jungen/Männer aufgezogenen Patienten einer beinahe doppelt so großen Zahl von (maskulinisierenden) operativen Eingriffen unterworfen waren. Die psychosexuelle Ein-

Tab. 1 Zusammenfassung der Befunde von Migeon et al. (2002) zur Entwicklung der Geschlechtsidentität, der sexuellen Orientierung und der Zufriedenheit mit Geschlechtsrolle und psychosexueller Erlebnisfähigkeit bei differenten Geschlechtszuweisungen bei 39 Patienten mit Karyotyp XY und intersexuellem Genitale (davon 14 mit partiellem Androgeninsuffizienz-Syndrom [pAIS] und 11 mit gemischter Gonadendysgenesie [mGD])

	Geschlechtszuweisung: **Weiblich**, (n= 18) (davon: pAIS n = 9; mGD n = 4)	Geschlechtszuweisung: **Männlich**, (n= 21) (davon: pAIS n = 5; mGD n = 7)
Geschlechtswechsel (%)	5,6	4,8
Zufrieden mit dem Erziehungsgeschlecht (%)	78	76
Exklusive Androphilie (%)	40 (= heterosex)	5 (= homosex)
Exklusive Gynäphilie (%)	10 (= homosex)	82 (= heterosex)
Soziosexuelle Erfahrungen (%)	83	90
Partnerschaften (%)	39	52
Zufriedenheiten mit genitosexueller Funktion *	2.5	2.7
Durchschnittl. Anzahl genitalchirurgischer Eingriffe	2,1	5,8

* Skala von 1 (insgesamt zufrieden) bis 5 (insgesamt unzufrieden)

findung war in der Mehrzahl zwar partnerschaftlich-heterosexuell (für das Aufzuchtgeschlecht), jedoch erheblich durch Unkenntnis der Diagnosen sowie durch unverstandene, schmerzhafte und kosmetisch wie funktionell unbefriedigende Ergebnisse der – feminisierenden oder maskulinisierenden – Eingriffe belastet, was zu teilweise gravierenden Einbußen an Lebensqualität führte.

Als wesentlich für die Frage der Geschlechtszuweisung erweist sich beim **pAIS**, dass Genotyp und Phänotyp nicht deckungsgleich sind, bei identischer Mutation des Androgenrezeptorgens also verschiedene Androgenansprechbarkeiten resultieren können (Hiort et al. 1999; Brinkmann 2001; Chavez et al. 2001; Giwercman et al. 2004; Boehmer et al. 2001a). Weiterhin, dass keine eindeutige Relation zwischen Genotyp, Bindungsaktivität und Virilisierungsgrad besteht (Weidemann et al. 1996) und dass die pränatale Aktivierung des Androgenrezeptor offenbar ein überdauerndes Muster für die intrazelluäre Genexpression bedingt (Holterhus et al. 2003). Das bedeutet, dass eine Geschlechtszuweisung nur nach dem Genotyp der Störung falsch sein kann. Auch scheint die Rezeptorverteilung bzw. -ansprechbarkeit verschieden zu sein, so dass beispielsweise eine starke Genitalvirilisierung nicht automatisch auf eine ebenso starke Maskulinisierung postulierter Hirnareale rückschließen lässt. So fanden Hannema und Mitarbeiter (2004) bei immerhin 23 von 33 Patienten, die als cAIS (!) diagnostiziert waren (und entsprechend auch als Frau lebten) Reste eines pränatal differenzierten Wolffschen Gangsystems (das ja die Wirkung von Testosteron auf reagierende Rezeptoren voraussetzt). Dies mag auch erklären, warum Melo und Mitarbeiter (2003) bei 14 pAIS-Patienten mit gleichem puberalem Virilisierungsgrad des Genitals und Brustentwicklung, aber unterschiedlicher Geschlechtszuweisung (sechs als Mädchen, acht als Junge) in allen Fällen eine Kongruenz zwischen Erziehungsgeschlecht und Geschlechtsidentität fand, auch wenn die Mikropenis/Megaloklitoris keine Differenz zeigte – nur dass entsprechende operative Maßnahmen erforderlich wurden bei jenen Patienten, bei denen die Zuweisung der körperlichen puberalen Entwicklung widersprach. Auch Ahmed und Mitarbeiter (2000) fanden bei 173 Fällen von pAIS, die sämtlichst im ersten Lebensmonat diagnostiziert worden waren, eine erhebliche Überschneidung der Megaloklitoris-/Mikropenislängen bei denjenigen Kindern, die als Mädchen und denen die als Jungen zugewiesen wurden.

Für das **Grundverständnis der sexuellen Differenzierung** ist das AIS insofern bedeutsam, als es Spekulationen über die in jüngster Zeit postulierte *direkte* hirndifferenzierende Wirkung des Y-Chromosoms bzw. des SRY oder anderer Gene zulässt: So fanden verschiedene Autorengruppen (Dewing et al. 2003; Arnold et al. 2003; Agate et al. 2003) tierexperimentelle Befunde dafür, dass die pränatale geschlechtsdimorphe Gehirnentwicklung partiell schon *vor* der Gonadendifferenzierung, also unabhängig von der Wirkung gonadaler Hormone durch die zelluläre Wirkung diverser geschlechtsdeterminierender Gene vonstatten zu gehen scheint. Da sowohl beim cAIS als auch beim pAIS das Y-Chromosom und das SRY-Gen unbeeinträchtigt sind, gleichwohl sowohl weibliche als auch männliche Identitäts- und Rollenentwicklung möglich sind, scheidet ein direkter Einfluss dieser Faktoren auf eine „Gehirnmaskulinisierung“ (im Sinne etwa einer „Determinierung der Geschlechtsidentität“) für sich genommen aus. Dass pränatal hohes Testosteron alleine ebenfalls kein Garant für eine männliche Geschlechtsidentität ist, zeigt der Verlauf bei AGS-Frauen. Abgesehen davon, dass die Geschlechtsidentität eine evolutionär äußerst junge (nämlich ausschließlich auf den Menschen beschränkte) Erwerbung ist, die schon deshalb stark durch biosoziale und psychosoziale Faktoren abgesichert werden muss, wäre es aber denkbar, dass sie entweder in Interaktion mit partiell wirksamen Testosteronspiegeln oder aber mit dem physiologischen frühkindlichen Testosteron-Peak (der beim cAIS ausbleibt, bei pAIS aber nachgewiesen werden konnte; s. Bouvattier et al. 2002 und die Einordnung seiner wichtigen Befunde durch Quigley 2002) und natürlich den in ihrer Wirkmächtigkeit gar nicht zu überschätzenden sozialisierenden Faktoren erklären könnten, warum in der Regel als Jungen erzogene Patienten mit pAIS Jungen, als Mädchen erzogenen Patienten Mädchen bleiben.

Noch komplizierter liegen die Verhältnisse bei der **mGD:** Aufgrund verschiedenartiger Gendefekte (mit und ohne partiellem SRY und AMH-Erhalt) können auch die gonoduktalen Strukturen variieren, die dysgenetischen Gonaden haben ein hohes Entartungsrsiko und müssen entfernt werden, ihre Hormonaktivität kann äußerst variabel sein und die variable Gensituation steht oft in keinem Verhältnis zur Virilisierung. (s. Telvi et al. 1999; Nicolino et al. 2004). Die Angaben in der Literatur zur gewählten Geschlechtszuschreibung sind widersprüchlich, es deutet sich aber in den letzten Jahren eine differenziertere Herangehensweise an:

Lalau Keraly und Mitarbeiter empfahlen 1985 bei mGD noch die generelle Aufzucht als Mädchen, da die Gonaden sowieso entfernt würden und die Operationsmöglichkeiten einfacher seien. Alvarez-Nava und Mitarbeiter (1999) beschrieben, dass von 16 Patienten mit mGD nur fünf als Junge aufgezogen wurden (ohne

Angaben über den weiteren Verlauf). Borer und Mitarbeiter (1995) empfahlen bei insgesamt zehn Patienten mit mGD in drei Fällen die Aufzucht als Junge, in vier Fällen die Aufzucht als Mädchen, eine Wahl, die in drei Fällen schon zuvor getroffen worden war. Rohatgi und Mitarbeiter (1992) berichten über die in Indien soziokulturell bedingt häufigere Wahl des männlichen Geschlechts für mGD-Patienten (in 12 von 20 Fällen). Thomas (2004) zitiert (mit leider nicht verifizierbarer Literaturangabe) eine Studie von Baka-Ostrowska und Mitarbeitern, wonach diese zwischen 1981 und 2001 77 Kinder mit mGD operativ versorgten: 31 wurden als Mädchen, 44 wurden als Jungen zugeordnet, entsprechend einer feminisierenden bzw. maskulinisierenden OP unterzogen und hormonell substituiert. Von den als Mädchen aufgezogenen hätten drei Viertel in Kindheit und Jugend „male behaviour pattern" gezeigt (ohne nähere Ausführungen), während viele der als Jungen Aufgezogenen unzufrieden mit Größe und Funktion des oft mehrfach operativ versorgten Penis gewesen seien. Es ist dann auch nicht verwunderlich, dass es mehrere Einzelberichte über Geschlechtswechsel bei pAIS und mGD gibt, und zwar sowohl von Mädchen zu Junge als auch von Junge zu Mädchen (Birnbacher et al. 1999; Mazen et al. 2004; Diamond & Watson 2004; Dessouky 2003).

Vorläufiges Fazit: Da Genotyp der Störung und Grad der Virilisierung zur Geburt unzureichende Parameter zu sein scheinen, werden als Entscheidungshilfe zur **Geschlechtszuweisung** bei pAIS mGD in der Literatur zusätzlich empfohlen: Nachweis der postnatalen Testosteronpeaks, endokrine und somatische Reaktion auf Kurzzeitgabe von Testosteron (Tincello et al. 1997; Kohler et al. 2005), hCG-Tests mit Beurteilung des Testosteronanstiegs und seiner Präkursoren (Leydigzellfunktion), deren Verhältnis zur Gonadotropinantwort und zum AMH-Verlauf (Sertolizellfunktion), Einstellung der Eltern und der sie prägenden soziokulturellen Umgebungsbedingungen. Während die Gonadektomie bei mGD wegen des hohen Entartungsrisikos zwingend ist (Verp & Simpson geben Zahlen bis 55% an, s. a. Nanni et al. 2003), bleibt die Frage der **Gonadektomie** bei Entscheidung zur weiblichen Aufzucht bei pAIS nach wie vor ungeklärt, da hier das Entartungsrisiko geringer beurteilt wird. Es wird argumentiert, dass ein möglichst langer Erhalt der Gonaden für Wachstum und Knochenentwicklung zuträglich sei (Soule et al. 1995). Auch berichten Mazur und Mitarbeiter (2004) über zwei Patienten (einer mit Kallmann-Syndrom, der zweite mit unklarer Diagnose), bei denen wegen eines intersexuellen Genitales trotz männlichen Genotyps (46, XY) die weibliche Aufzucht (mit Feminisierungsoperation) durchgeführt wurde, die Testes aber bis ins Erwachsenenalter (!) nicht entdeckt und deshalb nicht entfernt wurden, ohne dass dies der weiblichen Geschlechtsidentitätsentwicklung Abbruch getan hätte. Bedenkt man allerdings die auch beim pAIS erheblichen Einflüsse des körperlichen Selbst- und Fremdbildes für die Lebensqualität wird man bei weiblicher Geschlechtswahl das Risiko der puberalen Virilisierung durch die erhaltene Gonade nicht in Kauf nehmen wollen. Spätestens in der Vorpubertät wird deshalb auch beim pAIS über das weitere Vorgehen bezüglich der (bis dahin ja ruhenden) Gonaden zu entscheiden sein. Dabei wird zunehmend über den Einsatz schonender laparoskopischer Methoden schon im frühen Kindesalter berichtet (Nanni et al. 2003; Jensen et al. 2003; Trobs et al. 2004). Hinsichtlich der **Genitalfeminisierung** (Reduktionsplastik des Mikropenis, Vaginoplastik) gilt bezüglich deren Einflusses auf die Geschlechtsidentitätsformation das oben zum AGS Gesagte. Anders als dort kann aber angenommen werden, dass, wenn die Genitalvirilisierung bereits zur Geburt so ausgeprägt sein sollte, dass eine Feminisierungsoperation diskutiert wird, zunächst die Verleihung eines geschlechtsneutralen Namens oder die Zuweisung als Junge besser erscheint, mit der Verpflichtung der engmaschigen, psychologisch-sexualmedizinischen Verlaufsbeobachtung und der Option zur etwaigen Revision der Entscheidung. Denn im Unterschied zum AGS haben Personen mit pAIS und mGD nicht nur erhöhte (partiell wirksame) prä-/perinatale Androgenspiegel, sondern weiterhin ein intaktes Y-Chromosom mit SRY. Zwar ist unsicher, welche Rolle dies bei der Gehirndifferenzierung wirklich spielt, es bleibt dies gleichwohl der bedeutendste Unterschied zum (auch stark virilisierenden) AGS. Allerdings ist bei der männlichen Geschlechtszuweisung die hohe Komplikationsrate penisaufbauender Operationen mit bislang oft noch unbefriedigenden Erfolgen zwingend zu berücksichtigen.

5α-Reduktase-2-Mangel (5ARD2)

Bei genotypisch männlichen Personen erfolgt wegen der ausbleibenden genitalen Maskulinisierung zu allermeist bei der Geburt die Zuordnung als Mädchen. Schon der Erstbeschreiberin des 5ARD2 (Imperato-McGinley et al. 1974) war aufgefallen, dass das Krankheitsbild mit in der Pubertät einsetzender Virilisierung (bei erhaltener „männlicher" Testosteronproduktion in den spät deszendierten Hoden) und überdurchschnittlich häufig mit spontanem Geschlechtswechsel der Betroffenen in die Männerrolle (mit gynäphiler sexueller Orientierung) einhergeht. Dies galt vor allem für die erste betroffene Generation, solange das Krankheitsbild also noch unbekannt war. Individuen der zweiten Generation (die Bewohner

kannten inzwischen den Verlauf) wurden entweder als Jungen aufgezogen oder als „Mädchen, die Jungen werden“ (*Guevedoches* oder *Machihembra*; Sobel & Imperato-McGinley 2004) eingeordnet. Auch bei den Sambia auf Papua-Neuguinea wurde – nachdem zunächst die Aufzucht als Mädchen gewählt wurde und der puberale Geschlechtswechsel in der streng nach Geschlechtern geteilten Gesellschaft zu dramatischen Reaktionen führte –, ein Begriff für diese „Geschlechtswechsler“ geprägt: *Turnim Man* oder *kwoluatwol* (Herdt & Davidson 1988).

Inzwischen liegt eine Vielzahl von Berichten über spontane Wechsel aus der bei Geburt zugewiesenen und in der Erziehung befolgten weiblichen in die männliche Geschlechterrolle bei Personen mit 5ARD2 vor. Tabelle 2 gibt einen Überblick (ohne Anspruch auf Vollständigkeit – in weiteren Arbeiten fehlen leider entsprechenden Angaben oder sind nur vage). Von insgesamt 90 Personen mit 5ARD2, die zur Geburt als Mädchen eingeordnet und so auch aufgezogen wurden, wechselten 64 (71,1 %) in der Pubertät oder später in die Jungen-/Männerrolle, 4 (4,4%) nahmen eine männliche Sexualrolle ein, blieben aber „offiziell“ Frauen, 22 (24,4 %) verblieben im weiblichen Aufzuchtgeschlecht. Wechsel von einer ursprünglich zugeordneten männlichen in eine spätere weibliche Geschlechtsrolle sind bei diesem Störungsbild nicht beschrieben worden.

Es ist von verschiedener Seite argumentiert worden, dass dieser Wechsel mit dem höheren Sozialprestige des männlichen Geschlechts vor allem in archaisch-patriarchalen Gesellschaften zusammenhängt. Abgesehen davon, dass diese Berichte aus den verschiedensten Kulturkreisen und nunmehr insgesamt 23 Ländern aller Kontinente stammen, berichten die Autoren sowohl aus der Dominikanischen Republik als auch aus Papua-Neuguinea darüber, dass ein etwaiger Gewinn an Sozialprestige in der Männerrolle durch die Dramatik der Umstände des Wechsels (mit Beschimpfungen, Verhöhnungen und Ausgrenzungen) klar zunichte gemacht wurden, so dass einige Probanden diesen Wechsel lange hinauszögerten (s. Imperato-McGinley et al. 1980; Herdt & Davidson 1988). Ähnliche Reaktionen schildert auch Al-Attia (1996) aus den Vereinigten Arabischen Emiraten, so dass sich zwei seiner insgesamt sechs Probanden, obwohl sie sich als Männer fühlten und Frauen begehrten, nicht wagten, den Wechsel öffentlich zu vollziehen (wobei einer von ihnen überdies angab, in seiner streng nach Geschlechtern getrennten Kultur so leichter Zugang zu weiblichen Sexualpartnerinnen zu haben).

Vorläufiges Fazit: Die Arbeitsgruppe um Imperato-McGinley (2002) befürwortet unter Hinweis auf diese Daten und darauf, dass das für die Gehirnandrogenisierung wahrscheinlich wesentliche Testosteron bei diesen Patienten auch pränatal ungestört ist (hinzu kommt die unbeeinträchtigte Wirkung des intakten Y-Chromosoms und anderer, mutmaßlich an der Hirndifferenzierung beteiligter Gene), frühzeitige Diagnose vorausgesetzt, die männliche Geschlechtszuschreibung, Fixierung der kryptorchen (und dann oft noch intakten) Hoden, lokale Applikation von DHT zum Peniswachstum bzw. penile Aufrichtungsoperationen. Bei solchem Vorgehen sind in Einzelfällen sogar Vaterschaften dieser Männer möglich (s. z.B. Nordenskjöld et al. 1998). Demgegenüber befürworten Sultan und Mitarbeiter (2002) bei früher Diagnosestellung (in der Kindheit) wegen der genitalen Differenzierungsstörung und der darausfolgenden operativen Hindernisse die Aufzucht als Mädchen (mit Gonadektomie, Feminisierungsoperation und entsprechender Östrogensubstitution zum Pubertätsbeginn). Auf die möglichen Effekte einer pränatalen Hirnandrogenisierung gehen diese Autoren allerdings ebensowenig ein wie auf die inzwischen verbesserten Möglichkeiten maskulinisierender Operationen, insofern haben diese Vorschläge wenig Plausibilität.

Bei später (peripuberaler) Diagnose ist der Stand der Geschlechtsidentitätsentwicklung des Probanden maßgeblich, die dann aber auch einer professionellen Beurteilung und entsprechender (ggf. psychotherapeutischer) Begleitung bedarf: Es klingt viel Tragik an, wenn Mendez und Mitarbeiter (1995) aus Mexiko berichten, dass zwei betroffene Patienten Geschlechtsidentitätskonflikte äußerten und 1,5 Jahre an einer Psychotherapie teilnahmen, *„but due to familial and social factors a female gender has prevailed“*.

17β-Hydroxysteroid-Dehydrogenase-3-Mangel

Der 17β-Hydroxysteroid-Dehydrogenase-3-Mangel **(17 βHSD3)** ist noch seltener, so dass nicht derart umfangreiche Nachuntersuchungen wie beim 5ARD2 vorliegen. Bei komplexem Gendefekt mit scheinbar unauffälliger (pseudo-)femininer Genitalkonfiguration zur Geburt stellen sich die Verhältnisse wie beim cAIS dar: Die Kinder werden (bei zunächst ja unbekannter genotypisch männlicher Chromosomenkonstellation) regelhaft dem weiblichen Geschlecht zugeordnet und bis zur Pubertät auch problemlos so aufgezogen. Allerdings wird die bei einer „Herniotomie“ entdeckte Gonade oft von den Behandlern zum Anlass genommen, die (Fehl-)Diagnose cAIS zu stellen. Abweichend von diesem bleibt jedoch die Brustentwicklung aus und die durch extratestikuläre A4-Konversion zu T (oder Nachreifung der Enzymfunktion?) bedingte

Tab. 2 Übersicht über Studien mit Angaben zur Geschlechtsidentität bei Patienten mit 5ARD2. Studien, die ausschließlich über Patienten mit primär männlicher Geschlechtszuweisung berichten (die stets beibehalten wurde), wurden aus Gründen d. Übersichtlichkeit nicht aufgenommen.[1)]

Autor	Land	Gesamt-N	als Mädchen erzogen			als Junge erzogen und geblieben	Ohne Angabe
			ins männl. Geschlecht gewechselt	nur männl. Sexualrolle	Mädchen/ Frau geblieben		
Imperato-McGinley et al. (1979), Sobel & Imperato-McGinley (2004)	Dominikanische Republik	33	16	1	1	-	15
Herdt & Davidson (1988)	Papua-Neuguinea	14	5	-	-	9	-
Mendonca et al (1996)	Brasilien	16▲	12	-	2	1	-
Ferraz et al. (1999)	Brasilien	1	1	-	-	-	-
Chavez et al. (2000)	Mexiko	2	-	-	1+	1	-
Mendez et al. (1995)	Mexiko	7	4	-	3?	-	-
Canto et al. (1997)	Mexiko	3	1	-	1	1	-
Akgun et al. (1986) Can et al. (1998)	Türkei	7 (6)*	2	-	(1*)	4**	-
Ocal et al. (2002)	Türkei	1 [2)]	1	-	-	-	-
Hedia et al. (2001)	Tunesien	1	1	-	-	-	-
Al-Attia (1996)	Vereinigte Arabische Emirate	6	1	2	1	1	1
Mulaisho et al. (1990)	Saudi-Arabien	1	1	-	-	-	-
Mazen et al. (2003a)	Ägypten	1 [3)]	-	-	1	-	-
Mazen et al. (2003b)	Ägypten	2 [4)]	-	-	1	1	-
Hochberg et al. (1996)	Libanon	8	8	-	-	-	-
Kuttenn et al. (1979)	Algerien	1	-	1***	-	-	-
Price et al. (1984)	Zypern (2), Malta (1), Pakistan (1)	4	4	-	-	-	-
Savage et al. (1980)	Griechenland	2	2	-	-	-	-
Kuttenn et al. (1979)	Frankreich	1	1	-	-	-	-
Boudon et al. (1995)	Frankreich (2) Polen (2)	4	-	-	4++	-	-
Cantu et al. (1980)	Spanien	1	-	-	1	-	-
Aartsen et al. (1994)	Spanien	1	1	-	-	-	-
Aguilar-Diosdado et al. (1995)	Spanien	2	2	-	-	-	-
Forti et al. (1996)	Italien	1	-	-	-	1§	-
Fisher et al. (1978)	USA	2	-	-	2§§	-	-
Corrall et al. (1984)	UK	1	-	-	1	-	-
Nordenskjöld et al.(1998)	Schweden	1	1	-	-	-	-
Wieacker et al. (1992)	Deutschland	1	-	-	1	-	-
Hiort et al. (2002)	Deutschland	1	-	-	1??	-	-

1) Dessouky et al. (2003) berichten aus Ägypten über 16 Fälle von FzM-Geschlechtswechsel, geben aber keine Gesamtzahl der 5ARD2-Fälle an.

2) Ocal et al. (2002) untersuchten auch 5 Kinder (4 Säuglinge, 1 VS-Kind), von denen 4 als Mädchen, 1 als Junge zugeordnet wurde; hier wird nur der jugendl. Pat. (17 J.) berichtet

3) Der hier aufgenommene Fall ist im jugendlichen Alter (14 J.), bei einem 2. Patienten (weibl. Zuordnung) handelt es sich um einen Säugling

4) Mazen et al. (2003b) berichten auch über sechs Pat. im Kindesalter (< 6.Lbj.), von denen 4 als Mädchen, 2 als Junge zugeordnet wurden; hier werden nur d. jugendl. Pat. (> 14 J) berichtet

+ Gonadektomie i. 13. Lbj.

++ Gonadektomie in 3 Fällen anlässlich puberaler Maskulinisierung, in 1 Fall präpuberal

* Der Proband hatte heterozygoten 5ARD2 und homozygoten 17βHSD3

** Der Proband hatte homozygoten 5ARD2 und heterozygoten 17βHSD3

*** Pat. als Mädchen aufgezogen „his psychosexual orientation became definitely male at puberty."

§ Geschlechtswechsel aufgrund der Diagnose im 3. Lebensjahr

§§ 13,3 Jahre altes Mädchen („gender orientation definitely female") u. 12jährige Schwester (o.A. zur GI) – beide wurden im Pubertätsalter operativ feminisiert.

? 2 Probanden äußerten Geschlechtsidentitätskonflikte und nahmen an einer Psychotherapie teil, „but due to familial and social factors a female gender has prevailed"

?? Gonadektomie in früher Kindheit u. Aufzucht als Mädchen, Vorstellung im 16. Lbj. wg. Virilisierungserscheinungen; keine Angaben zu Geschlechtsidentät

▲ Darunter ein Kleinkind (4 J.) mit weiblicher Zuordnung

Virilisierung besorgt dann sowohl das heranwachsende Mädchen als auch seine Eltern. Deshalb, und wegen der Entartungsgefahr, wird in solchen Fällen mehrheitlich eine frühzeitige Gonadektomie befürwortet (i. Überblick Boehmer et al. 1999).

Anders sind die Verläufe in den Fällen mit unvollständigem Ausfall der A4/T-Konversion und daraus folgender Genitaluntervirilisierung verschiedenen Ausmaßes, die sich lediglich als Hypospadie (Sapunar et al. 2003; Codner et al. 2004), aber auch als Mikropenis oder als tatsächlich intersexuelles Genitale (wie beim 5ARD2) darstellen können. Es ist umstritten, wie häufig derartige Fälle in der Gesamtheit des 17βHSD3 sind (Sobel & Imperato-McGinley [2004: 614] halten sie für „häufig", Boehmer et al. [1999: 4714], die die weltweiten Fälle einer Analyse unterziehen, für „weniger häufig"). Hier werden dann somatische Verläufe berichtet, die jenen beim 5ARD2 ähneln: Zur Geburt erfolgt bei intersexuellem, eher weiblichem Genitale die Zuweisung als Mädchen, mit der Pubertät kommt es zu Virilisierung (mit Herausbildung einer eher maskulinen Körpersilhouette, Behaarung, Bartwuchs, Stimmbruch und Wachstum des als Megaloklitoris fehlgedeuteten Mikropenis).

Hinsichtlich der Geschlechtsidentitätsentwicklung sind die Verläufe jedoch wesentlich uneindeutiger als beim 5ARD2: Es werden sowohl Fälle des Verbleibens in der weiblichen Rolle (und dann Gonadektomie und feminisierende Behandlung mit Östrogenen und Operation) als auch des mehr oder weniger spontanen Wechsels in das männliche Geschlecht beschrieben: Gregory und Mitarbeiter (1993): zwei Fälle ohne Geschlechtswechsel. Mendonca und Mitarbeiter (2000): 16 Fälle, davon drei Fälle ohne, 10 Fälle mit Wechsel vom weiblichen ins männliche Geschlecht, ein Kind wurde als Junge aufgezogen, zu zwei Probanden fehlen Angaben. In dieser Studie wird auch der divergente Verlauf der GI-Entwicklung bei zwei Geschwistern mit dem gleichen Gendefekt beschrieben. Andersson und Mitarbeiter (1996): 13 Fälle, davon 11 als Mädchen aufgezogene und im peri-/postpuberalen Alter vorstellig werdende, darunter nur ein Geschlechtswechsel in die Jungenrolle. Rösler und Mitarbeiter (1996): 21 Fälle, davon drei als Jungen aufgezogen (und geblieben), acht in der Kindheit (< 2 Lbj.) zum Jungen umgewidmet, sieben (peri-)puberal spontan ins Jungengeschlecht gewechselt, drei blieben in der Mädchenrolle.

Vorläufiges Fazit: Die Arbeitsgruppe um Rösler, die über die größten Erfahrungen mit dieser Patientengruppe im Gaza-Streifen verfügt (Rösler & Kohn 1983; Eckstein et al. 1989; Rösler et al. 1992, 1996), schlägt die regelhafte Geschlechtszuweisung als Junge und die frühzeitige Maskulinisierungsoperation sowie die peripuberale Testosteronsubstitution vor (Farkas & Rösler 1993). Sie blenden dabei aber nicht nur die im Vergleich zum 5ARD2 doch deutlich geringere Zahl von „Geschlechtswechslern" aus, sondern (a) dass gerade in der von ihnen untersuchten, streng patriarchalen Kultur ein stärkerer Druck zur männlichen Rolleneinnahme bestehen könnte als andernorts, (b) dass beim 17βHSD3 (vielleicht in Abhängigkeit von Mutationsart und -umfang?) das für die (hypothetisch angenommene) Gehirnandrogenisierung notwendige Testosteron oft auch im Gehirn nicht aus A4 gebildet werden kann. Insofern scheint es angemessen, hier – ähnlich wie beim pAIS – bei zunächst klarer Geschlechtszuweisung die Entscheidung über Operationszeitpunkt und -richtung (maskulinisierend oder femininisierend) nicht nur von Genotyp und vom Virilisierungsgrad, sondern auch von einer (oben besprochenen) endokrinen Funktionsdiagnostik und insbesondere von einer engmaschigen Verlaufsbeobachtung abhängig zu machen. Den Eltern sollte zur Wahl eines geschlechtsneutralen Namens geraten werden.

Für das Verständnis der biologischen Prädispositionen der Geschlechtsidentitätsentwicklung ist sowohl beim 5ARD2 als auch beim 17βHSD3 bedeutsam, dass die Geschlechtsidentitätsentwicklung zumindest bei diesen Personen nicht mit der Kindheit abgeschlossen ist, sondern sich in der Interaktion von pränataler (hormoneller und u.U. auch genetischer) Gehirnandrogenisierung, Tomboy-Verhalten, morphologischer Virilisierung und dazu kongruenter Fremd- und Eigenwahrnehmung sowie erwachender (gynäphiler) sexueller Orientierung bis zur Pubertät sukzessive etabliert. Insofern ähneln die Berichte über Geschlechtswechsel bei diesen Patienten jenen der Frau-zu-Mann Transsexuellen (s. Bosinski 2000 b): Obwohl im weiblichen Geschlecht aufgezogen, wähnten sie sich eher den Jungen zugehörig – auch wenn sie dies nicht bewusst reflektiert haben mögen. Ein von dem US-amerikanischen Analytiker und Sexuologen Stoller (1964) beschriebener Fall einer Intersex-Patienten mit Wechsel von der Mädchen- in die Jungenrolle, der diesem Autor als einer der Belege für die Annahme einer „*core gender identity*" und einer „*biological force*" auch bei der Transsexualität diente, hat sich im Nachhinein als 17βHSD3 erwiesen (s. Imperato-McGinley et al. 1979). Stoller schrieb über diesen Patienten: *„He always felt (though not consciously) that he was male. He did not shift from female to male, but only had the rights of maleness confirmed by society."*



Abb. 2a Prämature Pubarche und Klitoromegalie (PRADER Typ I) bei 7 Jahre altem Mädchen mit late-onset AGS (= nichtklassischer 21-Hydroxylase-Defekt) (Quelle: Prof. Dr. med. Sippell, Kinderklinik des Universitätsklinikums der Universität Kiel)



Abb. 2b Genitalbefund bei AGS. Intersexuelles Genitale (PRADER Typ IV) bei neugeborenem Mädchen (46,XX) mit klassischem 21-Hydroxylase-Defekt (mit Salzverlust) infolge homozygoter 30 kB-Dele-tion des gesamten CYP 21 B-Gens (Quelle: Prof. Dr. med. Sippell, Kinderklinik des Universitätsklinikums der Universität Kiel)





Abb. 3a und 3b Genitalbefund bei Verdacht auf 5-α-Reduktase-2-Mangelsyndrom oder 17-β-Hydroxysteroid-Dehydrogenase-3-Mangel (Quelle: Prof. Dr. med. Mönig, I. Med. Klinik des Universitätsklinikums der Universität Kiel)

Mikropenis

Bei Knaben mit einem **Mikropenis,** d.h. 2,5 Standardabweichungen unter der Durchschnittslänge oder kürzer als 1,9 cm, wurde in der Vergangenheit – unabhängig von der zugrundeliegenden Ursache und vorwiegend, weil dies technisch einfacher erschien, da eine solche Größe ein befriedigendes Sexualleben angeblich unwahrscheinlich mache und weil die betreffenden Jungen steten Hänseleien ausgesetzt seien – von einigen Autoren die weibliche Geschlechtszuschreibung mit Penisamputation, Orchidektomie, Anlage einer Neo-Vagina und feminisierende Östrogengaben ab dem Pubertätsalter empfohlen (s. z.B. Jones et al. 1978).

Dagegen haben Reilly und Woodhouse (1989) bei 12 postpuberalen Patienten mit Mikropenis (unter der 10. Perzentile der Normalverteilung) und männlicher Aufzucht gezeigt, dass alle Erektionen und Orgasmus erreichten, neun von ihnen waren heterosexuell aktiv (sieben im Rahmen einer Ehe) und hatten erfolgreich penovaginalen Geschlechtsverkehr. Wisniewski und Mitarbeiter (2001) haben das Schicksal von 18 (von insgesamt 45) genotypisch männlichen Patienten mit Mikropenis nachuntersucht, von denen 13 als Junge und fünf (zumeist ab dem 1. Lebensjahr) als Mädchen aufgezogen wurden (die entspr. Zahlen in der Gesamtpopulation lauteten 33 und 12). Sie fanden, dass zwar alle bis auf einen Mann mit ihrem Aufzuchtgeschlecht zufrieden waren (wenngleich immerhin vier von fünf Frauen in der Vergangenheit schon Zweifel an ihrer Geschlechtszugehörigkeit hatten), dass bei den als Männern Lebenden, von denen sich 10 (sechs von ihnen verheiratet) als heterosexuell, zwei als bisexuell und einer als homosexuell bezeichneten, zwar ausreichende Erektionen auftraten, gleichwohl die Hälfte von ihnen mit der genitosexuellen Funktion unzufrieden waren. Unter den den sechs als Mädchen Aufgezogenen, die oft mehreren feminisierenden Eingriffen unterzogen wurden, waren vier mit dem Aussehen ihres Genitales unzufrieden, keine hatte eine Partnerschaft, zwei (bei denen die Megaloklitoris/Mikropenis vollständig amputiert worden war) gaben an, dass sie keinerlei sexuelle Interessen hätten, die verbleibenden drei bezeichneten sich als heterosexuell.

Inzwischen sind nicht nur die Operationstechniken (s. Byun et al. 1994; De Fontaine et al. 2001), sondern auch die (lokalen und systemischen) hormonellen Behandlungsmöglichkeiten verbessert. So berichten Bin-Abbas und Mitarbeiter (1999) über den Erfolg der 4wöchentlichen intramuskulären Gabe von 25 bzw. 50 mg Testosteron in zwei Zyklen im Alter von 0-14 Jahren: Alle Knaben hatten in der Jugend ausreichende Penislängen, Erektionen und eine ungestörte männliche Geschlechtsidentität. Bei idiopathischem oder teratogen bedingtem Mikropenis mit ausreichender Androgenreagibilität sollte somit heute die Aufzucht als Junge präferiert werden.

Wie stark indes derartige Entscheidungen durch die Eltern und deren soziokulturell geprägten Geschlechtserwartungen beeinflusst werden, zeigt eine Untersuchung von Gad und Mitarbeitern (1997) aus Ägypten: Die Autoren untersuchten 29 Probanden mit isoliertem Mikropenis (Gr. A; n = 9), Mikrophallus bei eher ambivalentem Genitale (Gr. B, n = 11) und ambivalentem Genitalbefund bei normal großem, aber nicht ausreichend differenziertem (?) Phallus (Gr. C, n = 9), wobei sie als Mikropenis einen normal geformten, aber unterhalb 2,5 SD der Durchschnittsgröße gelegenen Penis, als Mikrophallus einen kleinen, hypospadischen Penis einordneten. Alle Probanden der Gruppe A, neun der Gruppe B und fünf der Gruppe C wurden als Jungen, zwei der Gruppe B und vier der Gruppe C als Mächen aufgezogen. Einer der Patienten der Gruppe B und zwei der Gruppe C waren jenseits der Pubertät. Obwohl mehr Kinder dem männlichen als dem weiblichen Geschlecht zugeordnet wurden, was die Autoren auf die kulturelle Höherbewertung der männlichen Sozialrolle in Ägypten zurückführen, erwies sich die Wahl des Erziehungsgeschlechts – das offenbar in allen Fällen beibehalten wurde –weniger vom Genitalbefund (Penisgröße) als vielmehr von der Familiensituation abhängig: So wurde in einer Familie der Erstgeborene als Junge erzogen, sein jüngerer genotypischer „Bruder“ mit dem gleichen Defekt indes als Mädchen.

Penisagenesien

Bei **Penisagenesien** erfolgte in der Vergangenheit fast ausschließlich so früh als möglich die feminisierende Operation und die Aufzucht als Mädchen (Pohlandt et al. 1974; Oesch et al. 1987; Shah & Shah 2003), ohne dass bislang ausreichend geprüft wurde, wie sich die pränatal ja normal hohen Testosteronspiegel auf späteres Verhalten und Geschlechtsidentitätsentwicklung auswirken. Ciftci und Mitarbeiter (1995) referierten allerdings 18 Patienten mit isolierter Penisagenesie, bei denen mehrheitlich keinerlei (in einigen Fällen nur vage und insuffiziente) operative (maskulinisierende) Maßnahmen getroffen wurden. Sie wuchsen als Jungen ohne Geschlechtsidentitätsstörungen heran und wurden teilweise erst als erwachsene Männer vorstellig, litten jedoch aufgrund ihrer „Penislosigkeit“ ganz erheblich unter Selbstbildstörungen. Die

Diskussion (z.B. um den von Stein, 2003, vorgestellten Fall) über das adäquate Procedere ist nach wie vor offen und durch eine Fülle von Faktoren (z.B. den Ursachen, dem Vorhandensein von Resten erektilen Gewebes, dessen Ansprechbarkeit auf lokale und systemische Testosterongaben usw.) in jedem einzelnen Fall bestimmt.

Kloakenexstrophie

Wegen der widersprüchlichen Befunde bei der Geschlechtsidentitätsentwicklung hat dies an sich seltene Störungsbild eine besondere Aufmerksamkeit gefunden (s. Schober et al. 2002). Bei genetisch männlichen Neugeborenen wurde bislang aus Gründen der Operabilität (weil ein sexuell funktionaler Penisaufbau technisch kaum realisierbar war) die Aufzucht als Mädchen mit Gonadektomie, nachfolgender Vaginalplastik und Östrogensubstitution in der Pubertät gewählt. Lund und Hendren (2001), die den Verlauf von 50 Fällen übersehen, berichten über 28 genotypische Jungen, von denen 22 als Mädchen zugewiesen und entsprechend operiert wurden und halten diese Vorgehensweise auch heute noch für adäquat. Man war froh, die Überlebenschance dieser Kinder überhaupt erhöhen zu können und dabei insgesamt eine zufriedenstellende Lebensqualität zu erreichen (Baker Towell & Towell 2003). Hinzu kamen die dürftigen Operationsergebnisse und schlechten psychosexuellen Entwicklungsverläufe einer kleinen Serie von acht genotypischen Jungen, die im männlichen Geschlecht aufgezogen wurden (mit mikrochirurgischem Aufbau eines Penis), die den Operateur (Husmann et al. 1989) selbst dazu veranlassten, von diesem Vorgehen abzugehen und besser die weibliche Geschlechtszuschreibung zu wählen.

Reiner und Gearhart (2004) berichten nun über die Entwicklung von 14 auf diese Weise feminisierten „Jungen“ im Alter von fünf bis 16 Jahren, von denen sich alle bezüglich ihres Spiel- und Sozialverhaltens eher maskulin verhielten und acht im Verlauf trotz Aufzucht als Mädchen selbst als Jungen deklariert hätten. In einem neueren Bericht (Reiner 2004) zeigt er, dass von 24 als Mädchen zugewiesenen und entsprechend operierten Patienten sich im Verlauf eine zunehmende Anzahl (insgesamt bis zum Berichtszeitpunkt 13) als Junge deklariert hatten, während alle fünf als Junge aufgezogene Patienten in dieser Rolle blieben.

Inzwischen sind die technischen Möglichkeiten zum Penisaufbau verbessert, so dass sich sukzessive eine dem Genotyp entsprechende Aufzucht durchsetzen kann. Mitchell und Plaire (2002) berichtigen über ermutigende (wenn auch keinesfalls problemlose) Verläufe bei 16 Jungen, die entsprechend aufgezogen wurden, während 14 genotypisch männliche Individuen als Mädchen heranwuchsen – eine Entscheidung, die den Autoren zufolge in ihrer Arbeitsgruppe in den letzten 10 Jahren nur noch einmal getroffen wurde. Die Berichte über männliches Rollenverhalten auch der als Mädchen Aufgezogenen sind insofern nachvollziehbar, als es sich bei diesen Patienten – ähnlich wie bei jenen nach traumatischer Penisamputation in der frühen Kindheit – um chromosomal und genetisch, gonadal und hormonell/rezeptormäßig gesunde männliche Individuen handelt, deren Gehirn prä-/peri- und postnatal (bis zur Gonadektomie) genetisch und hormonell normalen männlichen, i.e. maskulinisierenden und defeminisierenden Einflüssen ausgesetzt war.

Fazit und Ausblick

Die Daten der mittlerweile vorliegenden Untersuchungen sind zwar keinesfalls umfassend oder gar widerspruchsfrei, zeigen aber:

(a) Der Protest gegen die bislang übliche Praxis der Geschlechtszuweisung, insbesondere beim AGS, ist im Einzelfall zwar verständlich, insgesamt aber keinesfalls repräsentativ für die Mehrheit der betroffenen Patienten. Die gelegentlich (z.B. aus kulturwissenschaftlichen Kreisen; s. etwa www.101intersex.de) lautwerdenden Forderungen nach „Aufgabe der Geschlechterdichotomie“, „Einführung eines 3. Geschlechts“, „Verzicht auf geschlechtliche Zwangsverortungen“ usw. entbehren nicht nur einer ausreichenden empirisch-klinischen Grundlage, sondern gehen an der Lebenswirklichkeit der betroffenen Kinder und ihrer Eltern vorbei. Es sollte nicht der Eindruck entstehen, dass Betroffene zur Speerspitze im Kampf gegen eine als „patriarchal“/„repressiv“ betrachtete Gesellschaft missbraucht werden. Bei allem Verständnis für die Vielzahl der ungeklärten Fragen erscheint ein undifferenziertes Konzept der Nicht-Intervention fragwürdig. So muss festgestellt werden, dass zumal Eltern in europäisch geprägten Kulturen es in der überwiegenden Mehrzahl der Fälle nicht akzeptieren werden, ihr Kind solange „im Zwischenraum der Geschlechter“ aufwachsen zu lassen, bis diese sich selbst für oder gegen eine Zuordnung (und entsprechende medizinische Maßnahmen) entscheiden könnten.

(b) Ebenso wenig akzeptabel erscheint aber die Haltung einer – hoffentlich kleiner werdenden – Zahl von Ärzten, die meinen, qua Profession über die einzig richtigen Entscheidungsgrundlagen zu verfügen. Ein „Standardkonzept“ für die Geschlechtszuweisung

bei Intersex-Patienten gibt es nicht. Nicht nur bei jedem einzelnen Störungsbild, sondern in jedem einzelnen Fall sind die genetischen Ausgangsbedingungen (XY oder XX, SRY/ SOX 9 vollständig etc. pp.), die prä-/peri- und postnatale Hormon- und Rezeptorsituation, die anatomischen und insbesondere neurophysiologischen Gegebenheiten, die daraus resultierenden technisch-operativen Möglichkeiten, aber auch Alter und Entwicklungsstand des Kindes, die jeweils soziokulturell und innerfamiliär geprägten Einstellungen zum Thema Geschlechtlichkeit, die geschlechtstypischen Einstellungsstereotype der jeweiligen Kultur und die dadurch mitgeprägten Rollenerwartungen und –flexibilität der Eltern, deren Behandlungscompliance usw. bei Entscheidungen zur Geschlechtszuordnung einzubeziehen. Diese beeinflussen dann auch – bei gleicher Diagnose und verschiedenen Entscheidungen ! – Verlauf und Ergebnis der weiteren Entwicklung nachhaltig.

(c) Ganz unabhängig von der gewählten Geschlechtszuordnung und deren Konstanz leidet eine Vielzahl der Betroffenen ganz erheblich nicht nur unter Beeinträchtigungen des psychosexuellen Erlebens durch die Fehlbildungen bzw. den (in Timing und Qualität erkennbar verschiedenen) operativen Eingriffen, sondern auch unter mangelnder Aufklärung über die Störung, unter unzureichender sexualmedizinisch-psychologischer Betreuung und Begleitung und zumal unter einer Tabuierung ihres „Defektes“ bei gleichzeitiger häufiger (und zumeist unverstandener) ärztlicher Exposition und Intervention.

Aus sexualmedizinischer Sicht wäre für den adäquaten Umgang mit Patienten mit Intersex-Syndromen und ihren Familien zu fordern:

1. Schnellstmögliche und **umfangreiche Diagnostik** in einem **spezialisierten Zentrum** zur Einordnung des Störungsbildes. Bei der Zuordnung des Störungsbildes und der daraus abzuleitenden Prognose für die Entwicklung der Geschlechterrolle, der Geschlechtsidentität und der sexuellen Erlebnis- und Funktionsfähigkeit geht **Sicherheit vor Schnelligkeit** der Entscheidungen!

2. In Anbetracht der Multidimensionalität von Geschlechtlichkeit und Sexualität ist die **interdisziplinäre Zusammenarbeit** von pädiatrischen Endokrinologen, Operateuren und sexualmedizinisch adäquat ausgebildeten Behandlern in der Betreuung von Kindern mit Intersex-Syndromen und ihrer Eltern unerlässlich!

3. Es bleibt nach wie vor unklar, wer, wenn nicht sexualmedizinisch qualifizierte Therapeuten und Berater, die allseits geforderte kontinuierliche Begleitung von Kind und Eltern (auch im Sinne eines **„Case-Managers“**) übernehmen soll. Dies erfordert nachdrücklich eine entsprechende Qualifizierung von Ärzten und approbierten Psychologen!

4. Eine Fülle von Problemen sowohl der Kinder als auch ihrer Eltern resultiert aus der nach wie vor vorherrschenden **Tabuierung des Themas Geschlechtlichkeit** und ihrer Probleme: Die in den letzten 20 Jahren erreichten Erfolge bei der weitestgehenden Integration von Kindern mit anderen angeborenen Fehlbildungen (z.B. Vitium cordis oder Trisomie 21) in normale, kindgemäße Entwicklungsverläufe (Kindergärten, Schulen etc.) waren nur möglich durch eine **„Entmystifizierung“** dieser Fehlbildungen sowie durch das Engagement von Betroffenen und Wissenschaftlern in Selbsthilfegruppen und Aufklärungskampagnen. Im Interesse der Patienten muss offensiver als bisher vermittelt werden, dass es sich bei einer somatosexuellen Differenzierungsstörung eben nicht um „etwas sexuell Abartiges“, sondern um eine „ganz normale Fehlbildung“ handelt, über die dann – im Interesse der Entwicklung der Kinder – auch offen gesprochen werden kann und muss. Dies setzt allerdings eine – noch zu leistende – **Aufklärungsarbeit** voraus, deren Aufgabe eben nicht die wirklichkeitsfremde Einführung eines „3. Geschlechts“ ist, sondern die Entwicklung des Verständnisses für differenzierte somatosexuelle Entwicklungsverläufe.

5. Die Geschlechtszugehörigkeit ihres Kindes ist nachweislich für die Eltern und auch für Verwandte, Freunde usw. von fundamentaler Bedeutung und bestimmt von Anfang an die Erziehungspraktiken. Den Eltern sind daher bei Geburt eines Kindes mit intersexuellem Genitale von Anfang an **alle vorhandenen Informationen in verständlicher Form und wiederholt (!) zu vermitteln**. Alle zu treffenden Entscheidungen – auch und gerade dann, wenn noch keine Geschlechtsfestlegung möglich ist – sind mit ihnen abzustimmen.

6. Alle Informationen sollten jederzeit für alle in verständlicher Form zugänglich sein. Den Eltern muss verständlich und wiederholt vermittelt werden:

- Dass ihr Kind zwar eine **seltene, aber nicht ungewöhnliche Störung der Genitaldifferenzierung** aufweist und dass dies **keine Monstrosität** ist. Jegliche pejorative Begrifflichkeit („Zwitter“ o.ä.) ist ebenso zu vermeiden wie eine vorschnelle Geschlechtsfestlegung!
- Dass die **Geschlechtszugehörigkeit kein eindimensionales Ereignis** ist, sondern auf mehreren Ebenen (chromosomal, gonadal, gonoduktal, genital, zerebral, sozial usw.) unterschieden werden kann und dass die komplexe Interaktion dieser Faktoren vorschnelle oder einseitige Entschei-

dungen im Interesse ihres Kindes verbietet.
- Dass eine einmal getroffene Entscheidung in der Erziehung konsistent durchgehalten werden sollte, dass man allerdings bei unsicheren Entscheidungen (z.B. bei mGD) möglichst geschlechtsneutrale Namen (Michell/e; Réne/e; Kersten o.ä.) wählen sollte, dass sie **auf Verhaltensäußerungen des Kindes achten** sollten, die von der gewählten Zuschreibung abweichen, und dass diese eines flexiblen Umgangs und professioneller Hilfe, nicht aber unkritischer Unterdrückung bedürfen!

7. Sowohl den Eltern als auch dem Kind sollte **kontinuierliche sexualmedizinische Beratung und Begleitung bis ins Erwachsenenalter** angeboten werden. Ziel ist es, dass sich Kind und Eltern – gemeinsam oder allein – mit allen Fragen und Problemen an die professionellen Berater wenden und zu gegebener Zeit verantwortliche Entscheidungen bewusst getroffen werden können. Optimal ist bei dieser hochspezialisierten Betreuung ein auch in sexualmedizinischen Fragen geschultes Team. Nicht nur somatische, sondern eben auch psychosexuelle Parameter bedürfen der Verlaufskontrolle, um auf etwaige Änderungen rechtzeitig reagieren zu können!

8. Die strikte Beachtung der Individualität und Integrität des Kindes/Jugendlichen ist oberstes Gebot:

- Dies beginnt bereits bei der körperlichen Untersuchung, insbesondere im Genitalbereich, die nur wenn erforderlich (d.h. nicht zu „Demonstrationszwecken") und mit Erklärung für den Patienten durchgeführt werden sollte.
- Die Erörterung sexueller Fragen bedarf gleichzeitig professioneller Offenheit und Zurückhaltung: Dem Kind sollten diese Themen nicht aufgenötigt werden, wohl aber sollte ihm beständig signalisiert werden, dass es auch hierüber mit seinem Therapeuten reden kann. Dies wird umso wichtiger in der Pubertät, wenn es nicht nur um Fragen der sexuellen Orientierung, sondern im Zusammenhang mit der Wahl etwaiger medikamentöser und chirurgischer Optionen auch um deren Auswirkungen auf die Identitätsentwicklung, die sexuelle Erlebnisfähigkeit oder reproduktive Aspekte geht.

9. Rollenunsicherheiten oder **Anzeichen einer Geschlechtsdysphorie** sollen **rechtzeitig erkannt werden** und dann Gegenstand sexualmedizinisch-kinderpsychologischer Diagnostik und Therapie sein, die sich bezüglich ihrer Ziele jeweils am Einzelfall orientieren muss. Wenn der Patient (z.B. in der Pubertät) den **Wunsch nach einem Geschlechtswechsel** äußert, sollte in jedem Fall ein **psychotherapeutisch begleiteter Alltagstest** durchgeführt werden (vgl. Bosinski 2003), damit der Betreffende sicher ist, die richtige Entscheidung zu treffen.

10. Es sollte eine **Verpflichtung zur Nachuntersuchung** von Patienten mit Intersex-Syndrom bis ins Erwachsenenalter bestehen. Dabei sollte auch auf sexualmedizinische Fragen der Geschlechtsidentität, der sexuellen Orientierung und der psychosexuellen Erlebnisfähigkeit methodisch qualifiziert eingegangen werden.

11. Es geht immer um den je konkreten Menschen in seiner individuellen Einmaligkeit, nicht um die dogmatische Befolgung von starren Richtlinien. Grundsätzlich, zumal bei der Frage etwaiger genitalkorrigierender Operationen, gilt: **Nihil nocere!**

Literatur

Aartsen, E.J.; Snethlage, R.A.; Van Geel, A.N.; Gallee, M.P. (1994): Squamous cell carcinoma of the vagina in a male pseudohermaphrodite with 5alpha-reductase deficiency. INT J GYNECOL CANCER 4: 283-287.

Agate, R.A.; Grisham, W.; Wade, J.; Mann, S.; Wingfield, J.; Schanen, C.; Palotie, A.; Arnold, A.P. (2003): Neural, not gonadal, origin of brain sex differences in a gynandromorphic finch. PNAS 100: 4873-4878.

Aguilar-Diosdado, M.; Gavilan-Villarejo, I.; Escobar-Jimenez, L.; Beltran, J.; Giron, JA. (1995): Male pseudohermaphroditism with 5-alpha-reductase deficiency: report of two new familial cases. The importance of early diagnosis. J PEDIATR ENDOCRINOL METAB 8:67-71.

Ahmed, S.F.; Cheng, A.; Dovey, L.; Hawkins, J.R.; Martin, H.; Rowland, J.; Shimura, N.; Tait, A.D.; Hughes, I.A. (2000): Phenotypic features, androgen receptor binding, and mutational analysis in 278 clinical cases reported as androgen insensitivity syndrome. J CLIN ENDOCRINOL METAB 85:658-65.

Akgun, S.; Ertel, N.H.; Imperato-McGinley, J.; Sayli, B.S.; Shackleton, C. (1986): Familial male pseudohermaphroditism due to 5-alpha-reductase deficiency in a Turkish village. AM J MED 81: 267-74.

Al-Attia, H.M. (1996): Gender identity and role in a pedigree of Arabs with intersex due to 5 alpha reductase-2 deficiency. PSYCHONEUROENDOCRINOLOGY 21:651-7.

Al-Bassam, A.; Gado, A. (2004): Feminizing genital reconstruction: experience with 52 cases of ambiguous genitalia. EUR J PEDIATR SURG 14:172-8.

Alderson, J.; Madill, A.; Balen, A. (2004): Fear of devaluation: understanding the experience of intersexed women with androgen insensitivity syndrome. BR J HEALTH PSYCHOL 9:81-100.

Alizai, N.K.; Thomas, D.F.; Lilford, R.J.; Batchelor, A.G.; Johnson, N. (1999): Feminizing genitoplasty for congenital adrenal hyperplasia: what happens at puberty? J UROL 161:1588-91.

Alvarez-Nava, F.; Gonzalez, S.; Soto, S.; Pineda, L.; Morales-Machin, A. (1999): Mixed gonadal dysgenesis: a syndrome of broad clinical, cytogenetic and histopathologic spectrum. GENET COUNS 10:233-43.

Andersson, S.; Geissler, W.M.; Wu, L.; Davis, D.L.; Grumbach, M.M.; New, M.I.; Schwarz, H.P.; Blethen, S.L.; Mendonca, B.B.; Bloise, W.; Witchel, S.F.; Cutler, G.B.; Griffin, J.E.; Wilson, J.D.; Russell, D.W. (1996): Molecular genetics and pathophysiology of 17b-hydroxysteroid dehydrogenase 3 deficiency. J CLIN ENDOCRINOL METABOL 81: 139-136.

Arnold, A.P.; Xu, J.; Grisham, W.; Chen, X.; Kim, Y.H.; Itoh, Y. (2003): Sex chromosomes and brain sexual differentiation. ENDOCRINOLOGY 145: 1057-1062

Bailez, M.M.; Gearhart, J.P.; Migeon, C.; Rock, J. (1992): Vaginal reconstruction after initial construction of the external genitalia in girls with salt-wasting adrenal hyperplasia. J UROL 148: 680-2.

Baker Towell, D.M.; Towell, A.D. (2003): A preliminary investigation into quality of life, psychological distress and social competence in children with cloacal exstrophy. J UROL 169: 1850-3.

Barbin, H.; Foucault, M. (1998): Über Hermaphrodismus. Frankfurt;M.: Edition Suhrkamp.

Baskin, L.S. (2002): Anatomical studies of the fetal genitalia: surgical reconstructive implications. ADV EXP MED BIOL 511: 239-49.

Baskin, L.S. (2004): Anatomical studies of the female genitalia: surgical reconstructive implications. J PEDIATR ENDOCRINOL METAB 17: 581-7.

Baumgartner-Parzer, S.M.; Nowotny, P.; Heinze, G.; Waldhäusl, W.; Vierhapper, H. (2005): Carrier frequency of congenital adrenal hyperplasia (21-hydroxylase deficiency) in a middle european population. J CLIN ENDOCRINOL METABOL 90: 775-778.

Beh, H.G.; Diamond, M. (2000): Surgical Treatment of Infants with Ambiguous Genitalia: Deficiencies in the Standard of Care and Informed Consent. Michigan J Gender & Law 7: 1-63.

Berenbaum, S.A. (2003): Management of children with intersex consitions: Psychological and methodological perspectives. GROWTH GENTECIS & HORMONES 19: 1-6.

Berenbaum, S.A.; Bailey, J.M. (2003): Effects on gender identity of prenatal androgens and genital appearance: evidence from girls with congenital adrenal hyperplasia. J CLIN ENDOCRINOL METAB 88: 1102-6.

Berenbaum, S.A.; Duck, S.C.; Bryk, K. (2000): Behavioral effects of prenatal versus postnatal androgen excess in children with 21-hydroxylase-deficient congenital adrenal hyperplasia. J CLIN ENDOCRINOL METABOL 85: 727-733.

Berenbaum, S.A.; Korman Bryk, K.; Duck, S.C.; Resnick, S.M. (2004): Psychological adjustment in children and adults with congenital adrenal hyperplasia. J PEDIATR 144:741-6.

Bin-Abbas, B.; Conte, F.A.; Grumbach, M.M.; Kaplan, S.L. (1999): Congenital hypogonadotropic hypogonadism and micropenis: Effect of testosterone treatment on adult penile size why sex reversal is not indicated. J PEDIATR 134: 579-83.

Birnbacher, R.; Marberger, M.; Weissenbacher, G.; Schober, E.; Frisch, H. (1999): Gender identity reversal in an adolescent with mixed gonadal dysgenesis. J PEDIATR ENDOCRINOL METAB 12: 687-90.

Blackless, M.; Charuvastra, A.; Derryck, A.; Fausto-Sterling, A.; Lauzanne, K.; Lee, E. (2000): How sexually dimorphic are we? Review and synthesis. AM J HUMAN BIOLOGY 12: 151-166.

Boehmer, A.L.; Brinkmann, A.O.; Sandkuijl, L.A.; Halley, D.J.; Niermeijer, M.F.; Andersson, S.; de Jong, F.H.; Kayserili, H.; de Vroede, M.A.; Otten, B.J.; Rouwe, C.W.; Mendonca, B.B.; Rodrigues, C.; Bode, H.H.; de Ruiter, P.E.; Delemarre-van de Waal, H.A.; Drop, S.L. (1999): 17beta-hydroxysteroid dehydrogenase-3 deficiency: diagnosis, phenotypic variability, population genetics, and worldwide distribution of ancient and de novo mutations. J CLIN ENDOCRINOL METAB 84: 4713-21.

Boehmer, A.L.; Brinkmann, O.; Bruggenwirth, H.; van Assendelft, C.; Otten, B.J.; Verleun-Mooijman, M.C.; Niermeijer, M.F.; Brunner, H.G.; Rouwe, C.W.; Waelkens, J.J.; Oostdijk, W.; Kleijer, W.J.; van der Kwast, T.H.; de Vroede, M.A.; Drop, S.L. (2001 a): Genotype versus phenotype in families with androgen insensitivity syndrome. J CLIN ENDOCRINOL METAB 86: 4151-60.

Boehmer, A.L.; Nijman, R.J.; Lammers, B.A.; de, Coninck, S.J.; Van Hemel, J.O.; Themmen, A.P.; Mureau, M.A.; de Jong, F.H.; Brinkmann, A.O.; Niermeijer, M.F.; Drop, S.L. (2001 b): Etiological studies of severe or familial hypospadias. J UROL 165: 1246-54.

Borer, JG.; Nitti, VW.; Glassberg, KI. (1995): Mixed gonadal dysgenesis and dysgenetic male pseudohermaphroditism. J UROL 153: 1267-73.

Bosinski, H.A.G. (2000 a): Determinanten der Geschlechtsidentität – Neue Befunde zu einem alten Streit. SEXUOLOGIE 7: 96-140.

Bosinski, H.A.G. (2000 b): Frau-zu-Mann-Transsexualismus: Ein biopsychosozialer Erklärungsansatz. HUMANONTOGENETIK 2: 69-86 .

Bosinski, H.A.G. (2001): Psychosexuelle Probleme bei Störungen der somatosexuellen Entwicklung. MED GEN 13: 42-45.

Bosinski, H.A.G. (2003): Diagnostische und arztrechtliche Probleme bei transsexuellen Geschlechtsidentitätsstörungen. Urologe [A] 42: 709–721.

Boudon, C.; Lumbroso, S.; Lobaccaro, J.M.; Szarras-Czapnik, M.; Romer, T.E.; Garandeau, P.; Montoya, P.; Sultan, C. (1995): Molecular study of the 5a-reductase type 2 gene in three european families with 5a-reductase deficiency. J CLIN ENDOCRINOL METABOL 80: 2149-2153.

Bouvattier, C.; Carel, J.C.; Lecointre, C.; David, A.; Sultan, C.; Bertrand, A.M.; Morel, Y.; Chaussain, J.L. (2002): Postnatal changes of T, LH, and FSH in 46,XY infants with mutations in the AR gene. J CLIN ENDOCRINOL METAB 87:29-32.

Brinkmann, A.O. (2001): Molecular basis of androgen insensitivity. MOL CELL ENDOCRINOL 179:105-9.

British Association of Paediatric Surgeons (BAPS) (2001): Statement of the Working Party (Rangecroft,L.; Brain,C.; Creighton, S.; Di Ceglie, D.; Ogilvy-Stuart, A.; Malone,P.; Turnock,R.) on the Surgical Management of Children Born with Ambiguous Genitalia. http://www.baps.org.uk;documents;Intersex%20statement.htm

Byun, J.S.; Cho, B.C.; Baik, B.S. (1994): Results of one-stage penile reconstruction using an innervated radial osteocutaneous flap. J RECONSTR MICROSURG 10: 321-31.

Cai, L.Q.; Zhu, Y.S.; Katz, M.D.; Herrera, C.; Baez, J.; DeFillo-Ricart, M.; Shackleton, C.H.; Imperato-McGinley, J. (1996): 5-alpha-reductase-2 gene mutations in the Dominican Republic. J CLIN ENDOCRINOL METAB 81:1730-5.

Can, S.; Zhu, Y.S.; Cai, L.Q.; Ling, Q.; Katz, M.D.; Akgun, S.; Shackleton, C.H.L.; Imperato-McGinley, J. (1998): The Identification of 5a-reductase-2 and 17ß-hydroxysteroid dehydrogenase-3 gene defects in male pseudohermaphrodites from a Turkish kindred. CLIN ENDOCRINOL METABOL 83: 560-569.

Canto, P.; Vilchis, F.; Chavez, B.; Mutchinick, O.; Imperato-McGinley, J.; Perez-Palacios, G.; Ulloa-Aguirre, A.; Mendez, J.P. (1997): Mutations of the 5 alpha-reductase type 2 gene in eight Mexican patients from six different pedigrees with 5 alpha-reductase-2 deficiency. CLIN ENDOCRINOL (Oxf) 46:155-60.

Cantu, J.M.; Corona-Rivera, E.; Diaz, M.; Medina, C.; Esquinca, E.; Cortes-Gallegos, V.; Vaca, G.; Hernandez, A. (1980): Post-pubertal female psychosexual orientation in incomplete male pseudohermaphroditism type 2 (5 alpha-reductase deficiency). ACTA ENDOCRINOL (Copenh) 94:273-9.

Chase, C. (1999): Rethinking treatment for ambiguous genitalia. PEDIATRIC NURSING 25: 451-455.

Chavez, B.; Mendez, JP.; Ulloa-Aguirre, A.; Larrea, F.; Vilchis, F. (2001): Eight novel mutations of the androgen receptor gene in patients with androgen insensitivity syndrome. J HUM GENET 46: 560-5.

Chávez, B.; Valdez, E.; Vilchis, F. (2000): Uniparental disomy in steroid 5a-reductase-2-deficiency. J CLIN ENDOCRINOL METABOLOL 85: 3147-3150.

Ciftci, A.O.; Senocak, M.E.; Buyukpamukcu, N. (1995): Male gender assignment in penile agenesis: a case report and review of the literature. J PEDIATR SURG 30: 1358-60.

Codner, E.; Okuma, C.; Iniguez, G.; Boric, M.A.; Avila, A.; Johnson, M.C.; Cassorla, F.G. (2004): Molecular study of the 3 beta-hydroxysteroid dehydrogenase gene type II in patients with hypospadias. J CLIN ENDOCRINOL METAB 89: 957-64.

Colapinto, J. (2000): As Nature Made Him : The Boy Who Was Raised As a Girl. New York: HarperCollins.

Corrall, R.J.; Wakelin, K.; O'Hare, J.P.; O'Brien, I.A.; Ishmail, A.A.; Honour, J. (1984): 5 alpha-reductase deficiency: diagnosis via abnormal plasma levels of reduced testosterone derivatives. ACTA ENDOCRINOL (Copenh) 107: 538-43.

Creighton, S.M.; Minto, C.L. (2001): Managing intersex. BR MED J 323: 1264-1265.

Creighton, S.M.; Minto, C.L.; Liao, L.M.; Alderson, J.; Simmonds, M. (2004): Meeting between experts: evaluation of the first UK forum for lay and professional experts in intersex. PATIENT EDUC COUNS 54: 153-7.

Creighton, S.M.; Minto, C.L.; Steele, S.J. (2001): Objective cosmetic and anatomical outcomes at adolescence of feminising surgery for ambiguous genitalia done in childhood. LANCET 358: 124-5.

Crouch, N.S.; Creighton, S.M. (2004): Minimal surgical intervention in the management of intersex conditions. J PEDIATR ENDOCRINOL METAB 17: 1591-6.

Crouch, N.S.; Minto, C.L.; Laio, L.M.; Woodhouse, C.R.; Creighton, S.M. (2004): Genital sensation after feminizing genitoplasty for congenital adrenal hyperplasia: A pilot study. BJU INT 93: 135-8.

Dasgupta, R.; Schnitzer, J.J.; Hendren, W.H.; Donahoe, P.K. (2003): Congenital adrenal hyperplasia: surgical considerations required to repair a 46,XX patient raised as a boy. J PEDIATR SURG 38: 1269-73.

De Fontaine, S.; Lorea, P.; Wespes, E.; Schulman, C.; Goldschmidt, D. (2001): Complete phalloplasty using the free radial forearm flap for correcting micropenis associated with vesical exstrophy. J UROL 166:597-9.

Dessouky, N.M. (2003) Gender assignment for children with intersex problems: An Egyptian perspective. SAUDI MED J 24(5 Suppl): 51-2.

Dewing, P.; Shi, T.; Horvath, S.; Vilain, E. (2003): Sexually dimorphic gene expression in mouse brain precedes gonadal differentiation. BRAIN RES MOL BRAIN RES 21:82-90.

Diamond, M. (1982): Sexual identity, monozygotic twins reared in discordant sex roles and a BBC follow-up. Brief communication. ARCH SEX BEHAV 11: 181-186.

Diamond, M.; Yates, A. (Eds.) (2004): Sex and gender. CHILD ADOLESC PSYCHIATR CLIN N AM Vol. 13, Number 3.

Diamond, M.; Sigmundson, K. (1997): Mangement of intersexuality. Guidelines for dealing with persons with ambiguous genitalia. ARCH PEDIATR ADOLESC MED 151: 1046-1050.

Diamond, M.; Watson, L.A. (2004): Androgen insensitivity syndrome and Klinefelter's syndrome: sex and gender considerations. CHILD ADOLESC PSYCHIATR CLIN N AM 13: 623-40.

Dittmann, R.W.; Kappes, M.H.; Kappes, M.E. (1992): Sexual behavior in adolescent and adult females with congenital adrenal hyperplasia. PSYCHONEUROENDOCRINOLOGY 17: 1-18.

Dreger, A.D. (1998 a): Hermaphrodites and the medical invention of sex. Cambridge, London: Harvard Univ Press.

Dreger, A.D. (1998 b): „Ambiguous sex" – or ambivalent medicine? Ethical issues in the treatment of intersexuality. HASTINGS CENTER REPORT 28: 24-36.

Duncan, S.L.; Page, K.B.; Rodgers, D.A. (1997): 17 beta-hydroxysteroid dehydrogenase deficiency with minimal virilization and spontaneous reduction of serum androgens to normal female levels. CLIN ENDOCRINOL (Oxf) 46: 369-72.

Eckstein, B.; Cohen, S.; Farkas, A.; Rösler, A (1989): The nature of the defect in familial male pseudohermaphroditism in Arabs of Gaza. J CLIN ENDOCRINOL METAB 68: 477-485.

Elsas, L.J.; Ljungqvist, A.; Ferguson-Smith, M.A.; Simpson, J.L.; Genel, M.; Carlson, A.S.; Ferris, E.; de la Chappelle, A.; Ehrhardt, A.A. (2000): Gender verification of female athletes. GENET MED 2: 249-254.

Eroglu, E.; Tekant, G.; Gundogdu, G.; Emir, H.; Ercan, O.; Soylet, Y.; Danismend, N. (2004): Feminizing surgical management of intersex patients. PEDIATR SURG INT 20: 543-7.

Evans, J.A.; Erdile, L.B.; Greenberg, C.R.; Chudley, A.E. (1999): Agenesis of the penis: Patterns of associated malformations. AM J MEDIC GENETIC 84: 47-55.

Farkas, A.; Rösler; A. (1993): Ten years experience with masculinizing genitoplasty in male pseudohermaphroditism due to 17 beta-hydroxysteroid dehydrogenase deficiency. EUR J PEDIATR 152: S88-90.

Fausto-Sterling, A. (2000): The five sexes, revisited. Sciences (New York) 40: 18-23.

Ferraz, L.F.; Mathias, Baptista, M.T.; Maciel-Guerra, A.T.; Junior, G.G.; Hackel, C. (1999): New frameshift mutation in the 5alpha-reductase type 2 gene in a Brazilian patient with 5alpha-reductase deficiency. AM J MED GENET 87: 221-5.

Fisher, J.S. (2004): Environmental anti-androgens and male reproductive health: focus on phthalates and testicular dysgenesis syndrome. REPRODUCTION 127:305-15.

Forest, M.G. (2004): Recent advances in the diagnosis and management of congenital adrenal hyperplasia (CAH) due to 21-hydroxylase deficiency. HUM REPROD 10: 469-485.

Forest, M.G.; Nicolino, M.; David, M.; Morel, Y. (2004): The virilized female: endocrine background. BJU INT 93 (Suppl. 3): 35-43.

Forti, G.; Falchetti, A.; Santoro, S.; Davis, D.L.; , Wilson, J.D.; Russell, D.W. (1996): Steroid 5 alpha-reductase 2 deficiency: virilization in early infancy may be due to partial function of mutant enzyme. CLIN ENDOCRINOL 44: 477-482.

Gearhart, J.P.; Burnett, A.; Owens, J.H. (1995): Measurement of pudendal evoked potentials during feminising genitoplasty: Technique and applications. J UROL 153: 486-7.

Genel, M. (2000): Gender Verification No More? Medscape Women's Health 5(3): http://womenshealth.medscape.com; Medscape; womenshealth; journal; public; archive; 2000; toc-0503.html.

Giwercman, Y.L.; Ivarsson, S.A.; Richthoff, J.; Lundin, K.B.; Giwercman, A. (2004): A novel mutation in the D-box of the androgen receptor gene (S597R) in two unrelated individuals Is associated with both normal phenotype and severe PAIS. HORM RES 61: 58-62.

Giwercman, Y.L.; Nikoshkov, A.; Bystrom, B.; Pousette, A.; Arver, S.; Wedell, A. (2001): A novel mutation (N233K) in the transactivating domain and the N756S mutation in the ligand binding domain of the androgen receptor gene are associated with male infertility. CLIN ENDOCRINOL (Oxf) 54: 827-34.

Gooren, L.J.G.; Cohen-Kettenis, P.T. (1991): Development of male gender identity; role and a sexual orientation towards women in a 46,XY subject with incomplete form of the androgen insensivity syndrome. ARCH SEX BEHAV 20: 459-470.

Gottlieb, B.; Beitel, L.K.; Wu, J.H.; Trifiro, M. (2004): The androgen receptor gene mutations database (ARDB): 2004 update. HUM MUTAT 23: 527-33.

Graziano, K.; Teitelbaum, D.H.; Hirschl, R.B.; Coran, A.G. (2002): Vaginal reconstruction for ambiguous genitalia and congenital absence of the vagina: a 27-year experience. J PEDIATR SURG 37: 955-60.

Gregory, J.W.; Aynsley-Green, A.; Evans, B.A.; Hughes, I.A.; Werder, E.A.; Zachmann, M. (1993): Deficiency of 17-ketoreductase presenting before puberty. HORM RES 40: 145-8.

Gupta, D.K.; Menon, P.S. (1997): Ambiguous genitalia—an Indian

perspective. INDIAN J PEDIATR 64: 189-94.
Hall, C.M.; Jones, J.A.; Meyer-Bahlburg, H.F.L.; Dolezal, C.; Coleman, M.; Foster, P.; Price, D.A.; Clayton, P.E. (2004): Behavioral and physical masculinization are related to genotype in girls with congenital adrenal hyperplasia (CAH). J CLIN ENOCRINOL METABOLISM 89: 419-424.
Hannema, S.E.; Scott, I.S.; Hodapp, J.; Martin, H.; Coleman, N.; Schwabe, J.W.; Hughes, I.A. (2004): Residual activity of mutant androgen receptors explains wolffian duct development in the complete androgen insensitivity syndrome. J CLIN ENDOCRINOL METAB 89: 5815-22.
Hausman, B.L. (2000): Do Boys have to be boys? Gender, narrativity, and the John; Joan case. NWSA J 12: 114-138.
Hedia, S.; Mohamed, S.; Insaf, H.A.; Houda, G.; Yamina, F.; Myrvat, K.; Maria, H.; Ali, H. (2001): [Male pseudo-hermaphroditism due to partial 5 alpha-reductase deficiency, a case report] TUNIS MED 79: 261-5.
Herdt, G.H.; Davidson, J. (1988): The „Sambia Turnim Man": Sociocultural and clinical aspects of gender formation in male pseudohermaphrodites with 5alpha-reductase deficiency in Papua New Guinea. ARCH SEX BEHAV 17: 33-56.
Hines, M. (2003): Sex steroids and human behavior: Prenatal androgen exposure and sex-typical play behavior in children. ANN N Y ACAD SCI 1007: 272-82.
Hines, M.; Ahmed, S.F.; Hughes, I.A. (2003): Psychological outcomes and gender-related development in complete androgen insensitivity syndrome. ARCH SEX BEHAV 32: 93-101.
Hiort, O.; Holterhus, P.M.; Sinnecker, G.H.G.; Krus, K. (1999): Androgenresistenzsyndrome – klinische und molekulare Grundlagen. DT ÄRZTEBLATT 96, H 11: A-686-692.
Hiort, O.; Schutt, S.M.; Bals-Pratsch, M.; Holterhus, P.M.; Marschke, C.; Struve, D. (2002): A novel homozygous disruptive mutation in the SRD5A2-gene in a partially virilized patient with 5alpha-reductase deficiency. INT J ANDROL 25: 55-8.
Hiort, O.; Willenbring, H.; Albers, N.; Hecker, W.; Engert, J.; Dibbelt, L.; Sinnecker, GH. (1996): Molecular genetic analysis and human chorionic gonadotropin stimulation tests in the diagnosis of prepubertal patients with partial 5 alpha-reductase deficiency. EUR J PEDIATR 155: 445-51.
Hochberg, Z.; Chayen, R.; Reiss, N.; Falik, Z.; Makler, A.; Munichor, M.; Farkas, A.; Goldfarb, H.; Ohana, N.; Hiort, O. (1996): Clinical, biochemical, and genetic findings in a large pedigree of male and female patients with 5 alpha-reductase 2 deficiency. J CLIN ENDOCRINOL METAB 81: 2821-7.
Holterhus, P.M.; Hiort, O.; Demeter, J.; Brown, P.O.; Brooks, J.D. (2003): Differential gene-expression patterns in genital fibroblasts of normal males and 46,XY females with androgen insensitivity syndrome: evidence for early programming involving the androgen receptor. GENOME BIOL 4: R37.
Hooper, H.T.; Figueiredo, B.C.; Pavan-Senn, C.C.; De Lacerda, L.; Sandrini, R.; Mengarelli, J.K.; Japp, K.; Karaviti, L.P. (2004): Concordance of phenotypic expression and gender identity in a large kindred with a mutation in the androgen receptor. CLIN GENET 65: 183-90.
Hurwitz, R.S.; Manzoni, G.A.; Ransley, P.G.; Stephens, F.D. (1987): Cloacal exstrophy: A report of 34 cases. J UROL 138: 1060-4.
Husmann, D.A.; McLorie, G.A.; Churchill, B.M. (1989): Phallic reconstruction in cloacal exstrophy. J UROL 142: 563-4.
Imperato-McGinley, J. (2002): 5alpha-reductase-2 deficiency and complete androgen insensitivity: lessons from nature. ADV EXP MED BIOL 511: 121-31; discussion 131-4.
Imperato-McGinley, J.; Miller, M.; Wilson, J.D.; Peterson, R.E.; Shackleton, C.; Gajdusek, D.C. (1991): A cluster of male pseudohermaphrodites with 5-alpha-reductase deficiency in Papua New Guinea. CLIN ENDOCRINOL (Oxf) 34(4): 293-8.
Imperato-McGinley, J.; Peterson, R.E.; Gautier, T.; Sturla, E. (1974): Steroid 5alpha-reductase deficiency in man: An inherited form of male pseudohermaphroditism. SCIENCE 186: 1213-1243.
Imperato-McGinley, J.; Peterson, R.E.; Leshin, M.; Griffin, J.E.; Cooper, G.; Draghi, S.; Berenyi, M.; Wilson, J.D. (1980): Steroid 5alpha-reductase deficiency in a 65-year old male pseudohermaphrodite: The natural history, ultrastructure of the testis and evidence for inherite enzyme heterogenity. J CLIN ENDOCRINOL METABOL 50: 15-22.
Imperato-McGinley, J.; Peterson, R.E.; Stoller, R.; Goodwin, W.E. (1979): Male pseudohermaphroditism secondary to 17 beta-hydroxysteroid dehydrogenase deficiency: gender role change with puberty. J CLIN ENDOCRINOL METAB 49: 391-5.
Imperato-McGinley. J.; Zhu, Y.S. (2002): Androgens and male physiology the syndrome of 5alpha-reductase-2 deficiency. MOL CELL ENDOCRINOL 198: 51-9.
Jensen, A.; Grewal, H.; Dean, G.; Rezvani, I. (2003): Pediatric surgical images: mixed gonadal dysgenesis. J PEDIATR SURG 38: 988-9.
Jones, H.W. Jr.; Park, I.J.; Rock, J.A. (1978): Technique of surgical sex reassignment for micropenis and allied conditions. AM J OBSTET GYNECOL 132: 870-7.
Kaefer, M.; Diamond, D.; Hendren, W.H.; Vemulapalli, S.; Bauer, S.B.; Peters, C.A.; Atala, A.; Retik, A.B. (1999): The incidence of intersexuality in children with cryptorchidism and hypospadias: stratification based on gonadal palpability and meatal position. J UROL 162: 1003-1006.
Kipnis, K.; Diamond, M. (1998): Pediatric ethics and the surgical assignment of sex. J CLIN ETHICS 9: 398-410.
Kohler, B.; Lumbroso, S.; Leger, J.; Audran, F.; Grau, ES.; Kurtz, F.; Pinto, G.; Salerno, M.; Semitcheva, T.; Czernichow, P.; Sultan, C. (2005): Androgen insensitivity syndrome: Somatic mosaicism of the androgen receptor in seven families and consequences for sex assignment and genetic counseling. J CLIN ENDOCRINOL METAB 90: 106-11.
Krege, S.; Walz, KH.; Hauffa, BP.; Korner, I.; Rubben, H. (2000): Long-term follow-up of female patients with congenital adrenal hyperplasia from 21-hydroxylase deficiency, with special emphasis on the results of vaginoplasty. BJU INT 86: 253-8.
Kuhnle, U.; Krahl, W. (2002): The impact of culture on sex assignment and gender development in intersex patients. PERSPECTIVES IN BIOLOGY & MEDICINE 45: 85-103.
Kuttenn, F.; Mowszowicz, I.; Wright, F.; Baudot, N.; Jaffiol, C.; Robin, M.; Mauvais-Jarvis, P. (1979): Male pseudohermaphroditism: a comparative study of one patient with 5 alpha-reductase deficiency and three patients with the complete form of testicular feminization. J CLIN ENDOCRINOL METAB 49: 861-5.
Labrie, F.; Sugimoto, Y.; Luu-The, V.; Simard, J.; Lachance, Y.; Bachvarov, D.; Leblanc, G.; Durocher, F.; Paquet, N. (1992): Structure of human type II 5 alpha-reductase gene. ENDOCRINOLOGY 131: 1571-1573.
Lalau Keraly, J.; Chaussain, J.L.; Job, J.C. (1985): Mixed gonadal dysgenesis. Apropos of a series of 21 cases. ARCH FR PEDIATR 42: 169-73.
Lawson Wilkins Pediatric Endocrine Society (LWPES) ; European Society for Peadiatric Endocrinology (ESPE) (2002): Joint CAH working group (Clayton, P.E.; Miller, W.L.; Oberfield, S.E.; Ritzen, E.M.; Sippell, W.G.; Speiser, P.W.) (2002):Consensus statement on 21-hydroxylase deficiency from the European Society for Paediatric Endocrinology and the Lawson Wilkins Pediatric Endocrine Society. HORM RES 58: 188-95.
Lee, P.A.; Witchel, S.F. (2002): Genital surgery among females with congenital adrenal hyperplasia: changes over the past five decades. J PEDIATR ENDOCRINOL METAB 15: 1473-7.
Lindqvist, A.; Hughes, I.A.; Andersson, S. (2001): Substitution mutation C268Y causes 17 beta-hydroxysteroid dehydrogenase 3 deficiency. J CLIN ENDOCRINOL METAB 86:921-3.

Lund, D.P.; Hendren, W.H. (2001): Cloacal exstrophy: a 25-year experience with 50 cases. J PEDIATR SURG 36: 68-75.

May, B.; Boyle, M.; Grant, D. (1996): A comparative study of sexual experiences: women with diabetes and women with congenital adrenal hyperplasia. J HEALTH PSYCHOL 1: 153-170.

Mazen, I.; Hafez, M.; Mamdouh, M.; Sultan, C.; Lumbroso, S. (2003): A novel mutation of the 5alpha-reductase type 2 gene in two unrelated Egyptian children with ambiguous genitalia. J PEDIATR ENDOCRINOL METAB 16:219-24.

Mazen, I.; Gad, YZ.; Hafez, M.; Sultan, C.; Lumbroso, S. (2003): Molecular analysis of 5alpha-reductase type 2 gene in eight unrelated egyptian children with suspected 5alpha-reductase deficiency: prevalence of the G34R mutation. CLIN ENDOCRINOL (Oxf) 58:627-31.

Mazen, I.; Lumbroso, S.; Abdel Ghaffar, S.; Salah, N.; Sultan, C. (2004): Mutation of the androgen receptor (R840S) in an Egyptian patient with partial androgen insensitivity syndrome: review of the literature on the clinical expression of different R840 substitutions. J ENDOCRINOL INVEST 27:57-60.

Mazur, T.; Sandberg, D.E.; Perrin, M.A.; Gallagher, J.A.; MacGilliivray, M.H. (2004): Male pseudohermaphroditism: Long-term quality of life outcome in five 46,XY individuals reared female. J PEDIATR ENDOCRINOL METAB 17: 809-23.

McDonald, M.T.; Flejter, W.; Sheldon, S.; Putzi, M.J.; Gorski, J.L. (1997): XY sex reversal and gonadal dysgenesis due to 9p24 monosomy. AM J MED GENET 73: 321-326.

Melo, K.F.; Mendonca, B.B.; Billerbeck, A.E.; Costa, E.M.; Inacio, M.; Silva, F.A.; Leal, A.M.; Latronico, A.C.; Arnhold, I.J. (2003): Clinical, hormonal, behavioral, and genetic characteristics of androgen insensitivity syndrome in a Brazilian cohort: five novel mutations in the androgen receptor gene. J CLIN ENDOCRINOL METAB 88: 3241-50.

Melton, L. (2001): New perspectives on the management of intersex. LANCET 357: 2110.

Mendez, J.P.; Ulloa-Aguirre, A.; Imperato-McGinley, J.; Brugmann, A.; Delfin, M.; Chavez, B.; Shackleton, C.; Kofman-Alfaro, S.; Perez-Palacios, G. (1995): Male pseudohermaphroditism due to primary 5 alpha-reductase deficiency: variation in gender identity reversal in seven Mexican patients from five different pedigrees. J ENDOCRINOL INVEST 18: 205-13.

Mendonca, B.B.; Inacio, M.; Arnhold, I.J.; Costa, E.M.; Bloise, W.; Martin, R.M.; Denes, F.T.; Silva, F.A.; Andersson, S.; Lindqvist, A.; Wilson, J.D. (2000): Male pseudohermaphroditism due to 17 beta-hydroxysteroid dehydrogenase 3 deficiency. Diagnosis, psychological evaluation, and management. MEDICINE (Baltimore) 79: 299-309.

Mendonca, B.B.; Inacio, M.; Costa, E.M.; Arnhold, I.J.; Silva, F.A.; Nicolau, W.; Bloise, W.; Russel, D.W.; Wilson, J.D. (1996): Male pseudohermaphroditism due to steroid 5alpha-reductase 2 deficiency. Diagnosis, psychological evaluation, and management. MEDICINE (Baltimore) 75: 64-76.

Meyer-Bahlburg, H.F.L. (1999): What causes low rates of child-bearing in congenital adrenal hyperplasia (CAH)? J CLIN ENDOCRINOL METABOLOL 84: 1844-1847.

Meyer-Bahlburg, H.F.L. (2001): Gender and sexuality in classic congenital adrenal hyperplasia (CAH). ENDOCRINOL METABOLISM CLINICS NORTH AMERICA 30: 155-171.

Meyer-Bahlburg, H.F.L. (2002): Gender assignment and reassignment in intersexuality: controversies, data, and guidelines for research. ADV EXP MED BIOL 511: 199-223.

Meyer-Bahlburg, H.F.L.; Blizzard, R.M. (2004): Conference proceedings: Research on intersex. ENDOCRINOLOGIST 14: 59-69.

Meyer-Bahlburg, H.F.L.; Dolezal, C.; Baker, S.W.; Carlson, A.D.; Obeid, J.S.; New, M.I. (2004): Prenatal androgenization affects gender-related behavior but not gender identity in 5–12-year-old girls with congenital adrenal hyperplasia. ARCH SEX BEHAV 33: 97-104.

Meyer-Bahlburg, H.F.L.; Gruen, R.S.; New, M.I.; Bell, J.J.; Morishima, A.; Shimshi, M.; Bueno, Y.; Vargas, I.; Baker, S.W. (1996): Gender change from female to male in classical congenital adrenal hyperplasia (CAH). HORMONES & BEHAVIOR 30: 319-332.

Migeon, C.J.; Wisniewski, A.B.; Brown, T.R.; Rock, J.A.; Meyer-Bahlburg, H.F.; Money, J.; Berkovitz, G.D. (2002b): 46,XY intersex individuals: phenotypic and etiologic classification, knowledge of condition, and satisfaction with knowledge in adulthood. PEDIATRICS 110(3): e32.

Migeon, C.J.; Wisniewski, A.B.; Gearhart, J.P.; Meyer-Bahlburg, H.F.; Rock, J.A.; Brown, T.R.; Casella, S.J.; Maret, A.; Ngai, K.M.; Money, J.; Berkovitz, G.D. (2002a): Ambiguous genitalia with perineoscrotal hypospadias in 46,XY individuals: Long-term medical, surgical, and psychosexual outcome. PEDIATRICS 110(3): e31

Minto, C.L.; Liao, K.L.; Conway, G.S.; Creighton, S.M. (2003): Sexual function in women with complete androgen insensitivity syndrome. FERTIL STERIL 80: 157-64.

Minto, C.L.; Liao, L-M.; Woodhouse, C.R.J.; Ransley, P.G.; Creighton, S.M. (2003): The effect of clitorial surgery on sexual outsome in individuals who have intersex conditions with ambiguous genitalia: A cross-sectional study. LANCET 361: 1252-1257.

Mitchell, M.E.; Plaire, C. (2002): Management of cloacal exstrophy. ADV EXP MED BIOL 511: 267-270; discussion 270-273.

Moghrabi, N.; Hughes, I.A.; Dunaif, A.; Andersson, S. (1998): Deleterious missense mutations and silent polymorphism in the human 17beta-hydroxysteroid dehydrogenase 3 gene (HSD17B3). J CLIN ENDOCRINOL METAB 83: 2855-60.

Money, J. (1987): Psychological considerations in patients with ambisexual development. SEMINARS REPRODUCT ENDOCRINOL 5: 307-313.

Money, J. (1988): Gay,straight, and In-between.The sexology of erotic orientation. New York: Oxford UniversityPress.

Money, J. (1991): Biographies of gender and hermaphroditism in paired comparison. Clinical supplement to the Handbook of Sexology. Amsterdam: Elsevier.

Money, J.; Daléry, J. (1976): Iatrogenic homosexuality: gender identity in seven 46,XX chromosomal females with hyperadrenocortical hermaphroditism born with a penis, three reared as boys, four reared as girls. J HOMOSEX 1: 357-71.

Money, J.; Ehrhardt, A.A. (1975): Männlich – Weiblich: Die Entstehung der Geschlechtsunterschiede. Reinbeck:Rowohlt-Taschenbuch .

Money, J.; Hampson, J.G.; Hampson, J.L. (1955): An examination of some basic sexual concepts: The evidence of human hermaphroditism. BULL JOHNS HOPKINS HOSP 97: 301-319.

Money, J.; Schwartz, M.; Lewis, V.G. (1984): Adult erotosexual status and fetal hormonal masculinization and demasculinization: 46,XX congenital virilizing adrenal hyperplasia and 46,XY androgen-insensivity syndrome compared. PSYCHONEUROENDOCRINOLOGY 9: 405-414 .

Morel, Y.; Rey, R.; Teinturier, C.; Nicolino, M.; Michel-Calemard, L.; Mowszowicz, I.; Jaubert, F.; Fellous, M.; Chaussain, JL.; Chatelain, P.; David, M.; Nihoul-Fekete, C.; Forest, MG.; Josso, N. (2002): Aetiological diagnosis of male sex ambiguity: A collaborative study. EUR J PEDIATR 161: 49-59.

Mouriquand, P.D.E. (2004): Possible determinants of sexual identity: How to make the least bad choice in children with ambiguous genitalia. BJU INT 93 (Suppl. 3): 1-2.

Mulaikal, R.M.; Migeon, C.J.; Rock, J.A. (1987): Fertility rates in female patients with congenital adrenal hyperplasia due to 21-hydroxylase deficiency. N ENGL J MED 316: 178-182.

Mulaisho, C.; Taha, S.A.; Imperato-McGinley, J. (1990): Male pseudohermaphroditism due to deficiency of steroid 5a reductase

enzyme. SAUDI MED J 11: 71-73.
Nanni, L.; D'Urzo, C.; Pintus, C.; Riccipetitoni, G.; Perrelli, L. (2003): Laparoscopic approach to mullerian derivatives in a male with mixed gonadal dysgenesis. SURG LAPAROSC ENDOSC PERCUTAN TECH 13: 128-32.
Ng, WK.; Taylor, NF.; Hughes, IA.; Taylor, J.; Ransley, PG.; Grant, DB. (1990): 5 alpha-reductase deficiency without hypospadias. ARCH DIS CHILD 65: 1166-7.
Nicolino, M.; Bendelac, N.; Jay, N.; Forest, M.G.; David, M. (2004): Clinical and biological assessments of the undervirilized male. BJU INT 93 (Suppl. 3): 20–25.
Nihoul-Fékété, C. (2003):Surgical management of the intersex patient: an overview in 2003 (The Isabel Forshall lecture). J PEDIATR SURG 39: 144-5.
Nordenskjöld, A.; Magnus, O.; Aagenaes, O.; Knudtzon, J. (1998): Homozygous mutation (A228T) in the 5alpha-reductase type 2 gene in a boy with 5alpha-reductase deficiency: genotype-phenotype correlations. AM J MED GENET 80: 269-72.
Nordenström, A.; Servin, A.; Bohlin, G.; Larsson, A.; Wedell, A. (2002): Sex-typed toy play behavior correlates with the degree of prenatal androgen exposure assessed by CYP21 genotype in girls with congenital adrenal hyperplasia [CAH]. J CLIN ENDOCRINOL METAB 87: 5119-24.
Ocal, G.; Adiyaman, P.; Berberoglu, M.; Cetinkaya, E.; Akar, N.; Uysal, A.; Duman, T.; Evliyaoglu, O.; Aycan, Z.; Lumbroso, S.; Sultan, C. (2002): Mutations of the 5alpha-steroid reductase type 2 gene in six Turkish patients from unrelated families and a large pedigree of an isolated Turkish village. J PEDIATR ENDOCRINOL METAB 15: 411-21.
Oesch, I.L.; Pinter, A.; Ransley, P.G. (1987): Penile agenesis: A report of six cases. J PEDIATR SURG 22: 172-4.
Ozbey, H.; Darendeliler, F.; Kayserili, H.; Korkmazlar, U.; Salman, T. (2004): Gender assignment in female congenital adrenal hyperplasia: A difficult experience. BJU INT 94: 388-91.
Phillip, M.; De Boer, C.; Pilpel, D.; Karplus, M.; Sofer, S. (1996): Clitoral and penile sizes of full term newborns in two different ethnic groups. J PEDIATR ENDOCRINOL METAB 9: 175-9.
Phornphutkul, C.; Fausto-Sterling, A.; Gruppuso, P.A. (2000): Gender self-reassignment in an XY adolescent female born with ambiguous genitalia. PEDIATRICS 106: 135-137.
Pohlandt, F.; Kühn, H.; Teller, W.; Thomä, H. (1974): Penisagenesie. Weibliche Geschlechtszuweisung unter psychotherapeutischer Betreuung der Eltern. DTSCH MED WOCHENSCHR 99: 2166-2172.
Prader, A. (1954): Der Genitalbefund beim Pseudohermaphroditismus femininus des kongenitalen adrenogenitalen Syndroms. HELV PAED ACTA 9: 231-247.
Price, P.; Wass, J.A.; Griffin, J.E.; Leshin, M.; Savage, M.O.; Large, D.M.; Bu'Lock, D.E.; Anderson, D.C.; Wilson, J.D.; Besser, G.M. (1984): High dose androgen therapy in male pseudohermaphroditism due to 5 alpha-reductase deficiency and disorders of the androgen receptor. J CLIN INVEST 74: 1496-508.
Quigley, C.A. (2002): Editorial: The postnatal gonadotropin and sex steroid surge-insights from the androgen insensitivity syndrome. Comment on Bouvattier et al., 2002. J CLIN ENDOCRINOL METAB 87: 24-8.
Quigley, C.A.; De Bellis, A.; Marschke, K.B.; el-Awady, M.K.; Wilson, E.M.; French, F.S. (1995): Androgen receptor defects: historical, clinical, and molecular perspectives. ENDOCR REV 16: 271-321.
Raboch, J.; Kobilkova, J.; Horejsi, J.; Starka, L.; Raboch, J. (1987): Sexual development and life of women with gonadal dysgenesis. J SEX MARITAL THER 13: 117-27.
Ramani, P.; Yeung, C.K.; Habeebu, S.S. (1993): Testicular intratubular germ cell neoplasia in children and adolescents with intersex. AM J SURG PATHOL 17: 1124-1133.
Reilly, J.M.; Woodhouse, C.R. (1989): Small penis and the male sexual role. J UROL 142:569-71; discussion 572.
Reiner W.G. (1999): Assignment of sex in neonates with ambiguous genitalia. CURR OPIN PEDIATR 11: 363-5.
Reiner, W.G. (1997a): Sex assignment in the neonate with intersex or inadequate genitalia. ARCH PEDIATR ADOLESC MED 151: 1044-1045.
Reiner, W.G. (1997b): To be male or female – that is the question. ARCH PEDIATR ADOLESC MED 151: 224-225.
Reiner, W.G. (2004): Mixed-method research for child outcomes in intersex conditions. BJU INT 93 (Suppl. 3): 51-53.
Reiner, W.G.; Gearhart, J.P. (2004) Discordant sexual identity in some genetic males with cloacal exstrophy assigned to female sex at birth. NEW ENGL J MED 350: 333-341.
Richter-Unruh, A. (2005): Leydigzell-Hypoplasie und Testotoxikose – wenig bekannte Krankeitsbilder. DTSCH ARZTEBL 102: A 673-678.
Richter-Unruh, A.; Korsch, E.; Hiort, O.; Holterhus, P.M.; Themmen, A.P.; Wudy, S.A. (2005): Novel insertion frameshift mutation of the LH receptor gene: problematic clinical distinction of Leydig cell hypoplasia from enzyme defects primarily affecting testosterone biosynthesis. EUR J ENDOCRINOL 152: 255-9.
Rohatgi, M.; Gupta, D.K.; Menon, P.S.; Verma, I.C.; Mathur, M. (1992): Mixed gonadal dysgenesis and dysgenetic male pseudohermaphroditism – a critical analysis. INDIAN J PEDIATR 59: 487-500.
Ropke, A.; Pelz, AF.; Volleth, M.; Schlosser, HW.; Morlot, S.; Wieacker, PF. (2004): Sex chromosomal mosaicism in the gonads of patients with gonadal dysgenesis, but normal female or male karyotypes in lymphocytes. AM J OBSTET GYNECOL 190: 1059-62.
Rösler, A.; Belanger, A.; Labrie, F. (1992): Mechanisms of androgen production in male pseudohermaphroditism due to 17 beta-hydroxysteroid dehydrogenase deficiency. J CLIN ENDOCRINOL METAB 75: 773-8.
Rösler, A.; Kohn, G. (1983): Male pseudohermaphroditism due to 17 beta-hydroxysteroid dehydrogenase deficiency: studies on the natural history of the defect and effect of androgens on gender role. J STEROID BIOCHEM 19: 663-74.
Rösler, A.; Silverstein, S.; Abeliovich, D. (1996): A (R80Q) mutation in 17 beta-hydroxysteroid dehydrogenase type 3 gene among Arabs of Israel is associated with pseudohermaphroditism in males and normal asymptomatic females. J CLIN ENDOCRINOL METAB 81: 1827-31.
Santti, R.; Makela, S.; Strauss, L.; Korkman, J.; Kostian, M.L. (1998): Phytoestrogens: potential endocrine disruptors in males. TOXICOL IND HEALTH 14: 223-37.
Sapunar, J.; Vidal, T., Bauer, K. (2003): Abnormalities of adrenal steroidogenesis in Chilean boys with micropenis. REV MED CHIL 131: 46-54.
Savage, M.O.; Preece, M.A.; Jeffcoate, S.L.; Ransley, P.G.; Rumsby, G.; Mansfield, M.D.; Williams, D.I. (1980): Familial male pseudohermaphroditism due to deficiency of 5 alpha-reductase. CLIN ENDOCRINOL (Oxf) 12: 397-406.
Sax, L. (2002) How common is intersex? A reply to Anne Fausto-Sterling. J SEX RES 39: 174-178.
Scherer, G.; Held, M.; Erdel, M.; Meschede, D.; Horst, J.; Lesniewicz, R.; Midro, A.T. (1998): Three novel SRY mutations in XY gonadal dysgenesis and the enigma of XY gonadal dysgenesis cases without SRY mutations. CYTOGENET CELL GENET 80: 188-192.
Schober, J.M. (1999): A surgeon's response to the intersex controversy. In: Dreger, A. (ed.) Intersex in the Age of Ethics. Hagerstown Maryland: University Publishing Group. (161-168).
Schober, J.M. (2004): Feminizing genitoplasty: A synopsis of issues relating to genital surgery in intersex individuals. J PEDIATR

ENDOCRINOL METAB 17: 697-703.
Schober, J.M.; Carmichael, P.A.; Hines, M.; Ransley, P.G. (2002): The ultimate challenge of cloacal exstrophy. J UROLOGY 167: 300-304.
Shah, A.A.; Shah, A.V. (2003): Neonatal genital reconstruction in penile agenesis by anterior sagittal anorectovaginourethroplasty. PEDIATR SURG INT 19: 689-692.
Silver, R.I.; Russell, D.W. (1999): 5alpha-reductase type 2 mutations are present in some boys with isolated hypospadias. J UROL 162: 1142-5.
Simpson, J.L.; Ljungqvist, A.; Ferguson-Smith, M.A.; de la Chappelle, A.; Elsas, L.J.; Ehrhardt, A.A. ; Genel, M. ; Ferris, E.; Carlson, A.S. (2000): Gender verification in the Olympics. JAMA 284: 1568-1569.
Sinnecker, G.H.G. (1999): Störungen der Keimdrüsen und der sexuellen Entwicklung. In: Kruse, K. (Hrsg.): Pädiatrische Endokrinologie. Stuttgart: Thieme, 2. Aufl.: 167-226.
Slijper, F.M.; Frets, P.G.; Boehmer, A.L.; Drop, S.L.; Niermeijer, M.F. (2000): Androgen insensitivity syndrome: Emotional reactions of parents and adult patients to the clinical diagnosis of AIS and its confirmation by androgen receptor gene mutation analysis. HORM RES 53: 9-15.
Slijper, F.M.E.; Drop, S.L.S.; Molenaar, J.C.; de Muinck Keizer-Schrama, S.M.P.F. (1998): Long-term psychological evaluation of intersex children. ARCH SEX BEHAV 27: 125-144.
Sobel, V.; Imperato-McGinley, J. (2004): Gender identity in XY intersexuality. CHILD ADOLESC PSYCHIATR CLIN N AM 13: 609-22.
Soule, S.G.; Conway, G.; Prelevic, G.M.; Prentice, M.; Ginsburg, J.; Jacobs, H.S. (1995): Osteopenia as a feature of the androgen insensitivity syndrome. CLIN ENDOCRINOL (Oxf). 43(6): 671-5.
Sripathi, V.; Ahmed, S.; Sakati, N.; al-Ashwal, A. (1997): Gender reversal in 46XX congenital virilizing adrenal hyperplasia (CAH). BR J UROL 79: 785-9.
Stein, M.T. (2003): A newborn infant with a disorder of sexual differentiation. J DEV BEHAV PEDIATR 24: 115-119.
Sultan, C.; Balaguer, P.; Terouanne, B.; Georget, V.; Paris, F.; Jeandel, C.; Lumbroso, S.; Nicolas, J. (2001): Environmental xenoestrogens, antiandrogens and disorders of male sexual differentiation. MOL CELL ENDOCRINOL 178: 99-105.
Sultan, C.; Lumbroso, S.; Paris, F.; Jeandel, C.; Terouanne, B.; Belon, C.; Audran, F.; Poujol, N.; Georget, V.; Gobinet, J.; Jalaguier, S.; Auzou, G.; Nicolas, JC. (2002): Disorders of androgen action. SEMIN REPROD MED 20: 217-28.
Telvi, L.; Lebbar, A.; Del Pino, O.; Barbet, J.P.; Chaussain, J.L. (1999): 45,X;46,XY mosaicism: report of 27 cases. PEDIATRICS 104: 304-8.
Thomas, D.F.M. (2004): Gender assignment: background and current controversies. BJU INT 93 (Suppl. 3): 47-50.
Tincello, D.G.; Saunders, P.T.; Hodgins, M.B.; Simpson, N.B.; Edwards, C.R.; Hargreaves, T.B.; Wu, F.C. (1997): Correlation of clinical, endocrine and molecular abnormalities with in vivo responses to high-dose testosterone in patients with partial androgen insensitivity syndrome. CLIN ENDOCRINOL (Oxf) 46: 497-506.
Toppari, J. (2002): Environmental endocrine disrupters and disorders of sexual differentiation. SEMIN REPROD MED 20: 305-12.
Trobs, R.B.; Hoepffner, W.; Buhligen, U.; Limbach, A.; Keller, E.; Schutz, A.; Horn, LC.; Kiess, W.; Bennek, J. (2004): Video-assisted gonadectomy in children with Ullrich Turner syndrome or 46,XY gonadal dysgenesis. EUR J PEDIATR SURG 14: 179-84.
Verp, M.S.; Simpson, J.L. (1987): Abnormal sexual differentiation and neoplasia. CANC GENET CYTOGENET 25: 191-218.
Vilchis, F.; Mendez, J.P.; Canto, P.; Lieberman, E.; Chavez, B. (2000): Identification of missense mutations in the SRD5A2 gene from patients with steroid 5alpha-reductase 2 deficiency. CLIN ENDOCRINOL (Oxf) 52: 383-7.
Wacke, A. (1989): Vom Hermaphroditismus zum Transsexuellen. In: Eyrich, H.; Odersky, W.; Säcker, F. (Hrsg.) Festschrift für Kurt Rebmann zum 65. Geburtstag. München: Beck: 861-903.
Warne, G.L. (1998): Advances and challenges with intersex disorders. REPROD FERTIL DEV 10: 79-85.
Weidemann, W.; Linck, B.; Haupt, H.; Mentrup, B.; Romalo, G.; Stockklauser, K.; Brinkmann, A.O.; Schweikert, H.U.; Spindler, K.D. (1996): Clinical and biochemical investigations and molecular analysis of subjects with mutations in the androgen receptor gene. CLIN ENDOCRINOL (Oxf) 45: 733-9.
Westenfelder, M. (2004): Zum aktuellen Stand der Intersextherapie. UROLOGE [A] 43: 379–393.
White, P.C.; Speiser, P.W. (2000): Congenital Adrenal Hyperplasia due to 21-Hydroxylase Deficiency. ENDOCRINE REVIEWS 21: 245-291.
Wieacker, P.; Flecken, U.; Breckwoldt, M. (1992): Ein Fall von pseudovaginaler, perineoskrotaler Hypospadie mit 5alpha-Reduktase Defizienz. GEBURTSH & FRAUENHEILKDE 52: 126-128.
Wilson, J.D. (1999): The role of androgens in male gender role behavior. ENDOCRINE REV 20: 726–737.
Wilson, J.D.; Griffin, J.E.; Russell, D.W. (1993): Steroid 5 alpha-reductase 2 deficiency. ENDOCR REV 14: 577-93.
Wisniewski, A.B.; Migeon, C.J. (2002): Long-term perspectives for 46, XY patients affected by complete androgen insensitivity syndrome or congenital micropenis. SEMIN REPROD MED 20: 297-304.
Wisniewski, A.B.; Migeon, C.J.; Gearhart, J.P.; Rock, J.A.; Berkovitz, G.D.; Plotnick, L.P.; Meyer-Bahlburg, H.F.L.; Money, J. (2001): Congenital micropenis: Long-term medical, surgical, and psychosexual follow-up of individuals raised male or female. HORM RES 56: 3-11.
Wisniewski, A.B.; Migeon, C.J.; Malouf, M.A.; Gearhart, J.P. (2004): Psychosexual outcome in women affected by congenital adrenal hyperplasia due to 21-hydroxylase deficiency. J UROL 171: 2497-501.
Wisniewski, A.B.; Migeon, C.J.; Meyer-Bahlburg, H.F.L.; Gearhart, J.P.; Berkovitz, G.D.; Brown, T.R.; Money, J. (2000): Complete androgen insensitivity syndrome (cAIS): Long-term medical, surgical, and psychosexual outcome. J CLIN ENDOCRINOL METABOLOL 85: 2664-2669.
Woelfle, J.; Hoepffner, W.; Sippell, W.G.; Bramswig, J.H.; Heidemann, P.; Deiss, D.; Bokenkamp, A.; Roth, C.; Irle, U.; Wollmann, H.A.; Zachmann, M.; Kubini, K.; Albers, N. (2002): Complete virilization in congenital adrenal hyperplasia: clinical course, medical management and disease-related complications. CLIN ENDOCRINOL (Oxf) 56: 231-8.
Zderic, S.A.; Canning, D.A.; Carr, M.C.; Snyder, H.M. (Eds.) (2002): Pediatric gender reassignment. A critical reappraisal. ADV EXP MED BIOL, Vol. 511.
Zucker, K.J. (1996): Commentary to M. Diamond: Prenatal predispositions and the clinical management of some pediatric conditions. J SEX MARITAL THER 22: 148-160.
Zucker, K.J.; Bradley, S.J.; Oliver, G.; Blake, J.; Fleming, S.; Hood, J. (1996): Psychosexual development of women with congenital adrenal hyperplasia [CAH]. HORMONES & BEHAVIOR 30: 300-318.

Adresse des Autors
Prof. Dr. med. Hartmut A.G. Bosinski, Sexualmedizinische Forschungs- und Beratungsstelle, Universitätsklinikum der CAU, Arnold-Heller-Str. 12, 24105 Kiel, mail: hagbosi@sexmed.uni-kiel.de