Primäre Erektionsstörung mit kongenitaler bilateraler partieller Fibrose der Corpora cavernosa

Thomas C. Stadler, Markus J. Bader, Armin J. Becker, Christian G. Stief

Primary erectile dysfunction caused by congenital bilateral partial fibrosis of the cavernous bodies

Abstract

Cases of primary erectile dysfunction caused by congenital anatomic anomalies of the cavernous bodies have rarely been mentioned in literature. We report about a 22-year-old man suffering from erectile disorder with a congenital bilateral partial fibrosis of the cavernous bodies. After intensive diagnostic approaches including colour-duplex-ultrasonography and MRI of the pelvis showing severe pathological findings and after unsuccessful treatment with oral PDE-5-Inhibitors and local application of vasoactive agents we considered surgical penile prosthesis implantation to be the last treatment option.

Keywords: primary erectile dysfunction, cavernous body fibrosis, penile prosthesis

Zusammenfassung

Fälle von primärer Erektionsstörung aufgrund angeborener anatomischer bzw. funktioneller Anomalien der Penisschwellkörper wurden in der medizinischen Literatur bisher nur selten beschrieben. Wir berichten über einen 22jährigen Mann mit primärer Erektionsstörung aufgrund kongenitaler bilateraler partieller Fibrose der Corpora cavernosa. Nach intensiver urologischer und Bild gebender Diagnostik mit pathologischen Befunden und nach erfolgloser Therapie mit oralen PDE-5-Inhibitoren und lokaler Applikation von vasoaktiven Substanzen setzten wir als ultima ratio ein dreiteiliges Schwellkörperimplantat ein.

Schlüsselwörter: primäre Erektionsstörung, kongenitale Schwellkörperfibrose, hydraulische Penisprothese

Fallbericht

Ein 22jähriger heterosexueller Mann stellte sich mit dem klinischen Bild einer Erektionsstörung in unserer Spezialsprechstunde vor. Er gab an, noch nie eine für zufrieden stellenden Geschlechtsverkehr ausreichende Erektion gehabt zu haben, lediglich der distale Teil des Penis zeige bei sexueller Stimulation eine diskrete Zunahme der Tumeszenz.

Bei vollkommen fehlender Rigidität sei ein Eindringen in eine Partnerin bislang nicht möglich gewesen. Auch bei der Masturbation sei es nicht zur Gliedsteife gekommen, Libido, Orgasmusgefühl und Ejakulation seien jedoch vorhanden gewesen. Nächtliche und morgendliche Erektionen wurden ebenso verneint wie ein auslösendes Trauma, eine Operation oder chronische Erkrankungen.

Der Patient berichtete nicht über eine dauerhafte Einnahme von Medikamenten, Nikotin und Alkohol würden sehr selten konsumiert, die Miktion sei stets unauffällig gewesen.

Bei der klinischen Untersuchung zeigte sich ein junger und gesunder Patient in sehr gutem Allgemein- und Ernährungszustand, im Bereich des äußeren Genitale konnten inspektorisch keine pathologischen Befunde erhoben werden. Die Palpation der Corpora cavernosa ergab jedoch beidseits im mittleren Drittel Attenuierungen und indurierte Resistenzen. Die Skrotalfächer tasteten sich unauffällig und waren nicht druckdolent.

Die Laboruntersuchungen, die auch die Serumkonzentrationen von Testosteron und Prolaktin beinhalteten, ergaben keine Werte außerhalb der Referenzbereiche. Die Retentionsparameter, die Transaminasen und der Lipoproteinstatus waren normal.

Nach mehreren bereits vorangegangenen urologischen und sexualtherapeutischen Konsultationen begannen wir zunächst Therapieversuche mit oralen Inhibitoren der Phosphodiesterase 5.

Sexuologie 14 (1–2) 2007 53 – 55 / © Urban & Fischer Verlag
http://www.elsevier.de/sexuologie

Neben der erfolglosen bedarfsadaptierten zeigte jedoch auch die kontinuierliche Gabe von Sildenafil, Tadalafil und Vardenafil in allen Dosierungsstufen über mehrere Monate keine signifikanten Ergebnisse.

Im Rahmen der Schwellkörperinjektionstherapie (SKIT) konnte ebenfalls keine klinische Verbesserung der Erektion erreicht werden. Hierbei wurde Alprostadil (PGE1) intrakavernös in aufsteigernder Dosierung über mehrere Wochen injiziert (5, 10, 20, 40 μg, vgl. Lea et al. 1996). Auch die Applikation des so genannten Triple-Mix (Papaverin, Phentolamin, PG E1) zeigte nahezu keine Wirkung, lediglich die anamnestisch geringe Zunahme der Tumeszenz ließ sich reproduzieren. Als Nebenbefund ergab die SKIT palpatorisch eine inhomogene und verzögerte Verteilung der Substanzen in den Corpora cavernosa (CC). Die jeweils nach den Injektionen durchgeführte farbkodierte Duplex-Sonographie der tiefen Penisarterien (Aa. penis profundae) zeigte auf beiden Seiten proximal der auch sonographisch nachweisbaren Läsionen der CC physiologische Flussraten von bis zu 45 cm/s. Im Bereich der echoreichen fibrotischen Strukturen in den mittleren Dritteln fanden sich deutliche Kalibersprünge der arteriellen Gefäße und distal davon pathologische Flüsse von unter 10 cm/s.

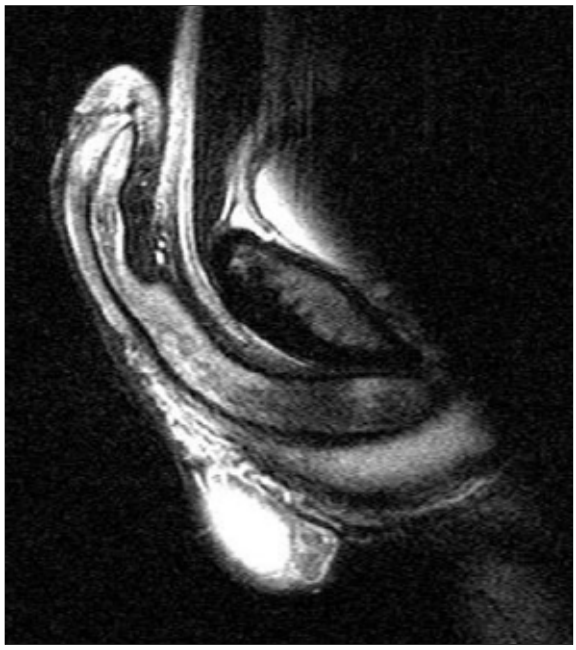

Abb. 1 Magnetresonanztomographie des Penis. In den distalen Anteilen zeigen sich Signalabschwächungenund dünnlumige Anlagen der Corpora cavernosa.

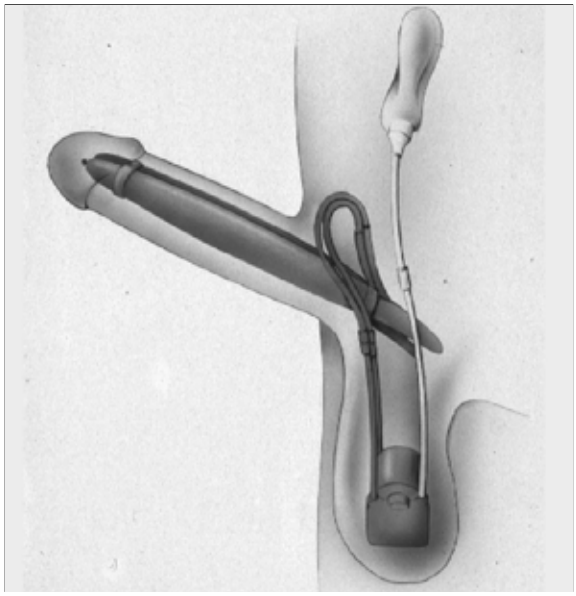

Abb. 2 Dreiteiliges hydraulisches Schwellkörperimplantat im aktivierten Zustand.

Die im Anschluss durchgeführte Magnetresonanztomographie des Beckens und des Penis ergab beidseits vor allem im distalen Anteil relativ kleine und dünnlumige Anlagen der Corpora cavernosa. Die Schwellkörper zeigten intermittierende Signalverluste bzw. Signalabschwächungen. Die Hoden und Nebenhoden kamen, soweit sie mit erfasst worden waren, zu regelrechter Darstellung. Beurteilend wurde am ehesten eine inkomplette Anlage, differentialdiagnostisch auch ein fibrosierender Prozess festgestellt. Auch der Bulbus spongiosus war relativ klein angelegt.

Nach umfassender Diagnostik und erfolgloser konservativer Therapie der primären Erektionsstörung des Patienten sowie nach dessen Ablehnung sowohl der intraurethralen Applikation von Alprostadil (MUSE) als auch der Verwendung einer Vakuum-Erektionshilfe, setzten wir bei dem jungen Mann nach mehreren intensiven Aufklärungsgesprächen ein dreiteiliges hydraulisches Schwellkörperimplantat ein. Intraoperativ wurde die Implantation durch eine extreme Verhärtung der Schwellkörper erheblich erschwert.

Die histologische Aufarbeitung des resezierten Gewebes aus den Corpora cavernosa ergab vorwiegend fibromuskuläres Stroma mit auffälliger Fibrose ohne Nachweis kavernöser Gefäßstrukturen, so dass der Befund nicht der typischen Struktur eines CC entsprach. Es gab keinen Anhalt für Entzündungen oder Malignität.

Bei primär komplikationslosem postoperativem Verlauf klagte der Patient einige Tage nach dem Eingriff über deutlich rechtsbetonte Schmerzen im Bereich des Skrotums und des Perineums. Eine erneute Magnetresonanztomographie des Beckens und des äußeren Genitale bestätigte die suspizierte dorsale Per-

foration des rechten Crus cavernosum durch den rechten Zylinder des Implantates. Im Anschluss an die operative Revision zeigte der Patient einen zufrieden stellenden Heilungsverlauf. Das Implantat wurde zunächst für vier Wochen in einem halbaktivierten Zustand belassen, mit der vollständigen Aktivierung berichtete der junge Mann dann über eine problemlose Funktion des Implantates mit gänzlich erhaltener Sensibilität im Bereich des gesamten Penis, voll rigiden Erektionen und gutem kosmetischen Ergebnis für ca. 6 Monate. Nach dieser Zeit machte eine distale Perforation des linken Zylinders eine erneute Revision unumgänglich.

Kommentar

Auch wenn Fälle von primärer Erektionsstörung aufgrund angeborener anatomischer bzw. funktioneller Anomalien der Penisschwellkörper in der medizinischen Literatur bisher nur selten beschrieben wurden (vgl. Lopes M et al. 2000, Matter LE et al. 1998, Montague DK et al. 1995, Stief CG et al. 1989), kann die erektile Dysfunktion (ED) für den betroffenen Patienten eine große psychische Belastung darstellen.

Gerade junge Männer haben oft einen erheblichen Leidensdruck und einen starken Therapiewunsch. Seit Einführung der oralen PDE-5-Hemmer sowie der Schwellkörperautoinjektionstherapie mit Prostaglandinen haben sich die konservativen Behandlungsmöglichkeiten der erektilen Dysfunktion stark gewandelt und verbessert. Dennoch bleibt in den seltenen Fällen einer therapierefraktären ED, die auf anatomische und/oder funktionelle Störungen im Bereich der Corpora cavernosa zurückzuführen sind, nur die Schwellkörperimplantation als letzte Behandlungsoption (vgl. Park JK et al. 2002, Xuan XJ et al. 2003).

Nach intensiver Diagnostik und frustranen Therapieversuchen mittels Schwellkörperinjektion mit Alprostadil 5, 10, 20, 40 μg und Tripple-Mix (Alprostadil, Papaverin, Phentolamin) sowie ausgedehnter erfolgloser Therapie mit allen aktuell verfügbaren PDE-5-Inhibitoren (Sildenafil, Tadalafil, Vardenafil) und lokal anzuwendenden vasoaktiven Substanzen setzten wir bei einem jungen Mann als ultima ratio ein Schwellkörperimplantat ein.

Der Patient gab nach der Implantation erstmals voll rigide Erektionen an.

Auch auf die gesamte Psyche hat die „Herstellung" der Erektionsfähigkeit eine sehr positive Wirkung, allerdings können sich gerade im Falle massiv veränderter anatomischer Gegebenheiten unter Umständen prolongierte und komplizierte postoperative Heilungsphasen ergeben. Die sexualtherapeutische Mitbetreuung eines jungen Patienten wird im Verlauf daher sehr sinnvoll sein, zumal aufgrund seiner primären Erektionsstörung die Entwicklung der sexuellen Identität sicherlich aufgehalten worden sein dürfte.

Literatur

Lea AP, Bryson HM, Balfour JA. Intracavernous alprostadil. A review of its pharmacodynamic and pharmacokinetic properties and therapeutic potential in erectile dysfunction. Drugs Aging. 1996 Jan; 8(1):56–74.

Lopes M, Lanzafame S, Magro G. Localized fibrosis of the corpus cavernosum: an example of fibrosis arising from the vascular smooth muscle cells. Report of a case with histogenetic considerations. Urol Int. 2000; 64(3):173–7.

Matter LE, Hailemariam S, Huch RA, Hauri D, Sulser T. Primary erectile dysfunction in combination with congenital malformation of the cavernous bodies. Urol Int. 1998; 60 (3):175–7.

Montague DK, Lakin MM, Angermeier KW, Lammert GK. Primary erectile dysfunction in a man with congenital isolation of the corpora cavernosa. Urology. 1995; Jul; 46(1): 114–6.

Park JK, Kim HJ, Kang MH, Jeong YB. Implantation of penile prosthesis in a patient with severe corporeal fibrosis induced by cavernosal injection therapy. Int J Impot Res. 2002 Dec; 14(6):545–6.

Stief CG, Bahren W, Scherb W, Gall H. Primary erectile dysfunction. J Urol. 1989 Feb; 141(2):315–9.

Xuan XJ, Sun P, Yuan Y, Sun GX, Xia YQ. Treatment of erectile dysfunction by implantation of domestic made three-piece inflatable penile prosthesis: a retrospective study of 29 cases. Zhonghua Yi Xue Za Zhi. 2003 Apr 10; 83 (7): 561–3.

Adresse der Autoren

Dr. Thomas C. Stadler, Dr. Markus J. Bader, PD Dr. Armin J. Becker, Prof. Dr. med. Christian G. Stief, Urologische Klinik und Poliklinik der Ludwig-Maximilians-Universität München, Klinikum Großhadern, Marchioninistr. 15, 81377 München, mail: Thomas.Stadler@med.uni-muenchen.de